UNIVERSIDAD NACIONAL AUTÓNOMA DE NICARAGUA UNAN- LEON

FACULTAD DE CIENCIAS MÉDICAS

DEPARTAMENTO DE PATOLOGIA

TESIS PARA OPTAR AL TÍTULO DE

ESPECIALISTA EN ANATOMÍA PATOLÓGICA

FACTORES CLÍNICOS E HISTOPATOLÓGICOS ASOCIADOS A NEOPLASIAS INTRAEPITELIALES PERSISTENTES Y RECURRENTES DEL CÉRVIX, EN PACIENTES QUE SE LES REALIZA CONIZACIÓN CERVICAL EN EL HEODRA, EN EL PERÍODO COMPRENDIDO ENTRE SEPTIEMBRE 2014 a SEPTIEMBRE 2016.

AUTOR: DR. DARWIN DAVID PÉREZ RODRÍGUEZ

RESIDENTE DE PATOLOGÍA III

TUTORA: DRA. VERÓNICA ARCE GRIJALVA

ONCOPATÓLOGA-CITOPATÓLOGA

Dpto. de Anatomía Patológica

León, Febrero 2017

INDICE

CONTENIDO	PÁGINAS
Agradecimiento	
Dedicatoria	
Presentación del tutor	
Resumen	
Introducción	1 - 2
Planteamiento del problema	3
Objetivos	4
Marco teórico	5-31
Diseño Metodológico	32-36
Resultados	37- 47
Discusión	48-50
Conclusiones	51
Recomendaciones	52
Referencias bibliográficas	53- 56
Anexos	57-59

Agradecimientos

A todos mis maestros de la especialidad de patología, en especial a la **Dra. María Verónica Arce Grijalva**, tutora de este interesante trabajo de investigación y a la **Dra. Darling Valverde Luna**, jefa del departamento de Patología de esta unidad hospitalaria, ambas modelos de dedicación, valor y sabiduría, por su desinteresada y generosa labor de transmisión de conocimientos a lo largo de mi formación.

A mis amigos del departamento de salud pública, quienes desinteresadamente me han asesorado en este proceso investigativo.

A mis amigos y compañeros de la residencia, por su apoyo al prestarme tiempo y trabajo para concluir este trabajo.

Al personal de citopatólogas, quienes muy amables y con mucha disposición me transmitieron su conocimiento y experiencia durante toda la residencia.

.

A cada uno de los pacientes que a lo largo de mi formación en esta noble institución ayudaron a mi formación y aprendizaje continuo.

Dedicatoria

A DIOS; fuente de todo ser, fuerza, apoyo y protección, por darme las mejores oportunidades de estudio y preparación logrando cumplir paso a paso con cada una de mis metas.

A mis apreciadas y muy queridas abuela y bisabuela; quienes con tanta paciencia, amor y sacrificio me han apoyado en todos los momentos de mi vida, brindándome la mejor herencia que se le puede entregar a un hijo: **La Educación**.

Presentación del tutor

El presente estudio realizado con mucho entusiasmo, dedicación y rigor científico por el Dr. Darwin David Pérez Rodríguez, es novedoso y de gran relevancia por ser el primer trabajo en las unidades asistenciales-docentes del país para identificar los factores asociados a la persistencia y recurrencia de lesiones intraepiteliales del cérvix.

Los datos obtenidos son comparables a los estudios internacionales, tienen alta aplicabilidad en nuestro medio, contribuirán a mejorar el seguimiento postconización de las pacientes con lesiones intraepiteliales, así como fortalecer la comunicación entre los departamentos de Gineco-obstetricia y Patología.

Dra. María Verónica Arce Grijalva

Oncopatólga-Citopatóloga

HEODRA UNAN-LEÓN

Resumen

La conización cervical es ampliamente usada en el mundo como medio diagnóstico y terapéutico de las neoplasias intraepiteliales cervicales (NIC), sin embargo, estudios de seguimiento han reportado lesión persistente o residual post-conización.

Objetivo: Determinar los factores clínicos e histopatológicos asociado a neoplasias intraepiteliales persistentes y recurrentes del cérvix, en pacientes que se les realiza conización cervical en el HEODRA, en el período comprendido entre septiembre 2014 a septiembre 2016. Este trabajo Identificó los factores clínicos e histopatológicos asociados a la recurrencia o persistencia de neoplasia intraepitelial post-conobiopsia.

Diseño metodológico:
Es un estudio descriptivo, de corte transversal, en pacientes que se les realizó conización cervical y examinados en el departamento de patología del HEODRA desde 01 de septiembre 2014 a 30 de septiembre de 2016. La muestra fue obtenida por conveniencia e incluye todas las pacientes que en el período de estudio se les realizó conización cervical y tuvieron seguimiento post-conización.

Resultados:
Se recibieron 297 especímenes de conobiopsia, de los cuales a 151 pacientes se les realizó seguimiento postconización (51%). Los factores asociados a persistencia y recurrencia de lesiones intraepiteliales cervicales con significancia estadística fueron: la presencia de lesión intraepitelial de alto grado previo al conobiopsia (51, OR 3.67, p <0.01), afectación de ambos márgenes (18, OR 3.31, p <0.009) y afectación del margen endocervical por si solo (26, OR 2.75, p <0.012), presencia de lesión de alto grado en el espécimen de conobiopsia (41, OR 2.1, p <0.028) y cuando la lesión se extiende a glándulas endocervical (29, OR 2.69, p <0.005), independiente del grado de la lesión.

Conclusiones:
Los factores clínicos: edad, gestas y partos, no se encontró relación con la persistencia y recurrencia de lesiones intraepiteliales en el seguimiento postconización cervical. Los factores histopatológicos como: la lesión intraepitelial de alto grado previo a la conización y en el espécimen del conobiopsia, así como la extensión a glándulas endocervical independientemente del grado de la lesión intraepitelial y el reporte de márgenes afectados, están relacionados con la persistencia y recurrencia de lesiones intraepiteliales en el seguimiento postconización. La citología cervical y la histerectomía son los principales métodos de seguimiento de las pacientes postconización.

Palabras claves: Conobiopsia, conización cervical, neoplasia intraepitelial cervical, persistencia, recurrencia postconización, seguimiento postconobiopsia, factores de riesgo**.**

INTRODUCCIÓN

La Sociedad Americana de Colposcopía y Patología Cervical recomienda conización cervical como medio diagnóstico y terapéutico de las neoplasias intraepiteliales cervicales (NIC) (1), sin embargo, estudios de seguimiento han reportado lesión persistente o residual post-conización, siendo el estado de los márgenes de resección el factor más comúnmente asociado con la prevalencia de lesión residual (6).

El riesgo de persistencia o recurrencia está reportado en 4%, aún si no hay afectación de los márgenes del conobiopsia y el LEC está negativo para displasia o malignidad, hasta 22% si solo está tomado el margen endocervical y a 33% si tanto el margen del conobiopsia así como el LEC está positivo para displasia o malignidad (5,6).

Otros autores consideran que no solamente la afectación de los márgenes del conobiopsia es un indicador confiable de persistencia o recurrencia debido a que muchas recaídas o recurrencias se han dado en pacientes con márgenes libres de lesión, así como pacientes que con márgenes tomados por la lesión no tienen recurrencia o recaída, por tanto se han realizado estudios para identificar otros factores de riesgos que podrían estar asociados con la persistencia o recurrencia de lesiones cervicales postconización (6).

Otros factores clínicos y patológicos asociados a la probabilidad de desarrollar enfermedad persistente y recurrente son: un reporte de citología cervical previo con LIEAG, legrado endocervical (LEC) post-cono afectado ("positivo"), lesión que se extiende a glándulas endocervical, afectación del margen endocervical, la probabilidad disminuyó cuando la unión escamo-columnar era completamente visible en la primera visita de seguimiento (8, 15).

La edad de la paciente, paridad, período de tiempo de la lesión, tamaño de la lesión, grado de NIC, multicentricidad, amplitud/profundidad del cono y estado de los márgenes, son factores con resultados diversos en varios estudios, resultando con relación de persistencia y recurrencia (8, 9, 11, 12).

En el HEODRA las lesiones premalignas diagnosticadas por biopsia en el 2013 fueron 726 resultando con: 37% VPH (268), 39% NIC I (286), 10% NIC II (76), 8% NIC III (59) y 5% Ca In-situ (36).

Por tanto, es de importancia que en el HEODRA se realice un estudio para identificar los factores clínicos e histopatológicos relacionados con la persistencia y recurrencia de lesiones intraepitelial que ayuden a orientar el seguimiento clínico de las pacientes.

PLANTEAMIENTO DEL PROBLEMA

¿Qué factores clínicos e histopatológicos están asociados a la recurrencia o persistencia de neoplasias intraepiteliales cervicales en pacientes que se les realiza conización cervical?

OBJETIVOS

GENERAL:

Determinar los factores clínicos e histopatológicos asociado a neoplasias intraepiteliales persistentes y recurrentes del cérvix, en pacientes que se les realiza conización cervical en el HEODRA, en el período comprendido entre septiembre 2014 a septiembre 2016.

ESPECÍFICOS

1. Describir las características sociodemográficas de las pacientes que se les realizó conobiopsia de cérvix por neoplasia intraepitelial de cérvix.

2. Identificar los factores clínicos e histopatológicos asociados a la recurrencia o persistencia de neoplasia intraepitelial post-conobiopsia.

3. Reportar el seguimiento clínico de pacientes con recurrencia o persistencia de la lesión intraepitelial post-conobiopsia.

MARCO TEÓRICO

En años recientes se ha observado un incremento a nivel mundial en la prevalencia de neoplasia intraepitelial cervical (NIC) (9). Varios estudios han abordado la evolución natural de la neoplasia intraepitelial cervical, haciendo hincapié en la regresión, la persistencia y la progresión de la enfermedad.

El tiempo medio para que los precursores progresen a cáncer invasor va de 10 a 20 años, de ahí la importancia del diagnóstico temprano y tratamiento oportuno; dándose cada vez mayor atención a la posible excisión completa de la neoplasia intraepitelial cervical por medio de la conización cervical (9).

I. CONIZACION CERVICAL: CONOBIOPSIA

La conización cervical fue descrita por Martzloff en 1932 como una técnica diagnóstica en lesiones del cérvix. No fue hasta 1960 en que McLaren afirmó que asociada a colposcopia y test de Schiller puede ser terapéutica hasta en el 90% de los casos de las lesiones no invasivas de cérvix.

A lo largo del tiempo se buscaron alternativas para mejorar la conservación anatómica y evitar, o al menos disminuir, las complicaciones a mediano y largo plazo como la estenosis y la incompetencia cervical.

En 1973, Kaplan et al publican la utilización del láser CO2 como tratamiento destructivo de lesiones no invasivas de cérvix y en 1979, Dorsey y Diggs publican las primeras conizaciones con láser CO2. Un inconveniente atribuido inicialmente es su alto coste, lo cual se puede atenuar con el establecimiento de unidades multidisciplinarias.

En 1989, Prendiville diseñó un asa más grande que denominó LLETZ *(large loop escision of the transformation zone),* que permite realizar la escisión total de la zona de transformación. La conización con asa diatérmica ha tenido una gran difusión, favorecida por el bajo coste del equipamiento y el fácil aprendizaje.

La aparición de técnicas menos agresivas, con una mejor conservación anatómica, susceptibles de realizarse en la mayoría de los casos en régimen ambulatorio y con anestesia local han relegado la conización con bisturí frío a casos muy determinados. Con el tiempo no sólo han variado las técnicas quirúrgicas, sino también el propio concepto de la conización, y se ha pasado del cono estándar a realizar un diseño individualizado en cada caso.

Actualmente se considera que el cono ideal es una pieza con forma de cono truncado o cilindro que debe contener la unión escamo-columnar, las criptas glandulares, el vértice libre y los márgenes de la base deben pasar por epitelio sano. El diseño del cono se debe realizar de forma individual basándose en los conocimientos morfométricos actuales y en la topografía de la lesión.

Los conocimientos morfométricos actuales, con relación a numerosos estudios han permitido disponer de datos imprescindibles en el diseño del cono, como que a mayor grado de lesión intraepitelial mayor extensión lineal, y que existe afectación de las criptas glandulares en el85% de los casos. El trabajo realizado por Boonstra et al, demostró que el 62% de la concentración de criptas glandulares se encontraría a 3-4 mm, el 92% a 5-6 mm y la máxima profundidad seria 7 mm, donde estaría el 100%.

Rome et al, demostraron que “los focos de microinvasión eran pequeños, se localizaban en el canal endocervical en las bases de las criptas glandulares”. Esto confirmaba la necesidad de extirpar estas criptas glandulares completamente en el diseño de los márgenes laterales del cono. Lo mismo ocurriría a la hora de diseñar la altura. De forma ideal, ésta dependería de la localización de la lesión en el canal.

No siempre se dispone de este dato, aunque sí se sabe que las lesiones escamosas son infrecuentes por encima de los 15 mm. Sin embargo, si hablamos de lesiones glandulares el cono se debe diseñar con una altura superior a los25 mm. El tercer parámetro a determinar sería la base del cono. La zona de transformación siempre debe estar completamente incluida. Si la lesión es endocervical escindiremos 7 mm por fuera del canal, para tener la certeza de haber eliminado todas las criptas glandulares, y si es exocervical 4 mm por fuera de la lesión para tener un margen de seguridad.

Por último, es imprescindible conocer la topografía de la lesión de la forma más exacta posible. Es necesario disponer de una colposcopia minuciosa donde se detalle la extensión, profundidad en el canal y posible multifocalidad de la lesión, y utilizar el test de Schiller, excelente marcador topográfico, previo a la cirugía. Estas características marcarán la dimensión final del cono. Una vez diseñado el cono, deberemos elegir la técnica.

Consideramos una técnica ideal aquella que cumple los requisitos siguientes: preservación de la fertilidad, sencilla de realizar, baja morbilidad, fácil aprendizaje, bajo coste y buena conservación anatómica (16).

CONIZACION

Procedimiento quirúrgico en el cual se extrae parte del cérvix en forma de cono, para diagnóstico histológico exacto en NIC III, Ca microinvasivo o lesiones endocervical. Se complementa con legrado de endocérvix y de cavidad uterina.

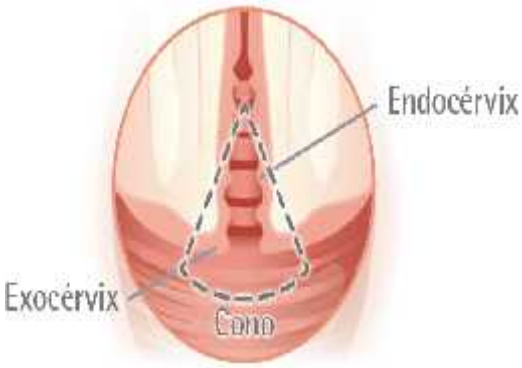

Nos puede servir como tratamiento en casos de NIC III y Ca microinvasivo menor de 3 mm de profundidad, sin invasión vascular linfática, si el patrón del estroma no es confluyente y cuando los bordes quirúrgicos están libres, en paciente joven con deseo de reproducción.

El cono debe incluir toda la lesión atípica, la zona de transformación y llegar en profundidad para incluir la lesión endocervical (en general 2-2,5 cm), pero respetando el orificio cervical interno (OCI).

Según la localización de la unión E.C. (zona de transformación) el cono debe ser ancho y corto en jóvenes pre-menopáusicas y largo y estrecho en menopáusicas con la unión escamo columnar endocervical. Preferentemente realizarla en periodo post-menstrual para no confundir hemorragias con menstruación y para que cuando llegue la misma esté re-epitelizado.

Guías para el Manejo de mujeres con NIC o adenocarcinoma in situ de la Sociedad Americana de Colposcopía y patología cervical 2006 (21).

Figura 1. Manejo de pacientes con diagnóstico histológico de NIC 1 y resultado previo de ASC-US, ASC-H o LIEBG por citología.

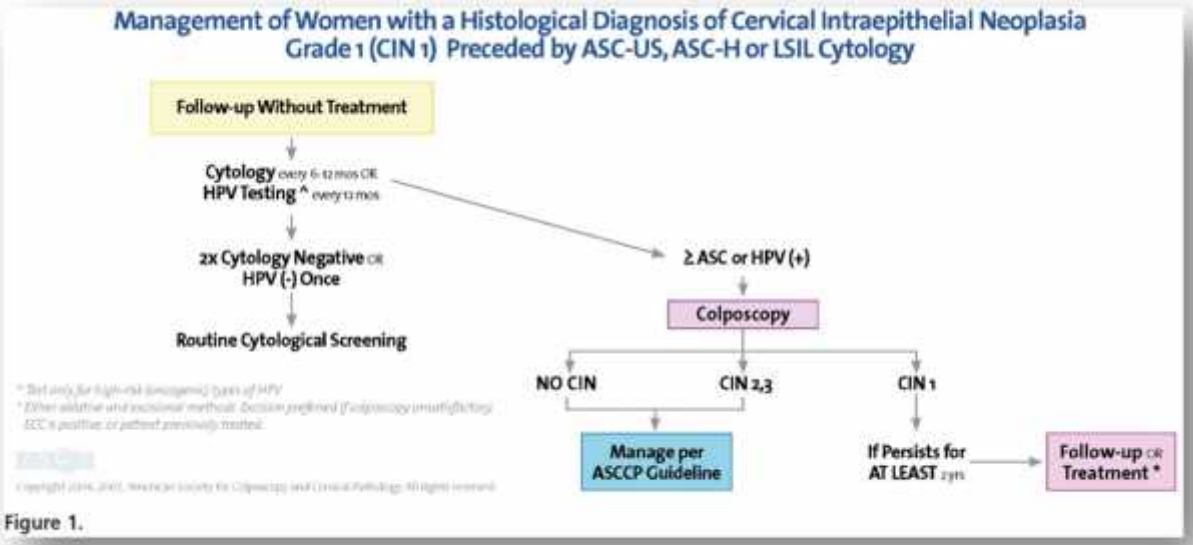

El manejo recomendado de mujeres con diagnóstico histológico de NIC 1 con reporte citológico previo de ASC-US (células escamosas atípicas de significado indeterminado), ASC-H (células escamosas atípicas, no puede excluirse lesión de alto grado) o LIEBG, es el seguimiento con la prueba del ADN del VPH cada 12 meses o repetir la citología cervical cada 6 a 12 meses (BII) (Figura 1).

Si la prueba de ADN del VPH es positiva o la citología reporta ASC-US, se recomienda colposcopia. Si la prueba del VPH es negativa o 2 repetidas son negativas para la lesión intraepitelial o neoplasia maligna, se recomienda el cribado citológico de rutina (AII).

Si el NIC 1 persiste durante al menos 2 años, es aceptable el seguimiento expectante o el tratamiento (CII). Si se elige dar tratamiento y el examen colposcópico es satisfactorio, se aconseja la escisión o la ablación (AI). Se recomienda un procedimiento de escisión diagnóstico si el examen colposcópico es insatisfactorio, el muestreo endocervical contiene NIC o la paciente ha sido tratado previamente (AIII). La modalidad terapéutica debe ser determinada por el criterio clínico y guiarse por la experiencia y los recursos (A1).

En pacientes con NIC 1 y examen colposcópico insatisfactorio, los procedimientos ablativos son inaceptables (EI). La histerectomía como tratamiento principal y principal para el NIC 1 histológicamente diagnosticado es inaceptable (EII).

Figura 2. Manejo de pacientes con diagnóstico histológico NIC 1 y resultado previo de LIEAG o AGC-NOS por citología.

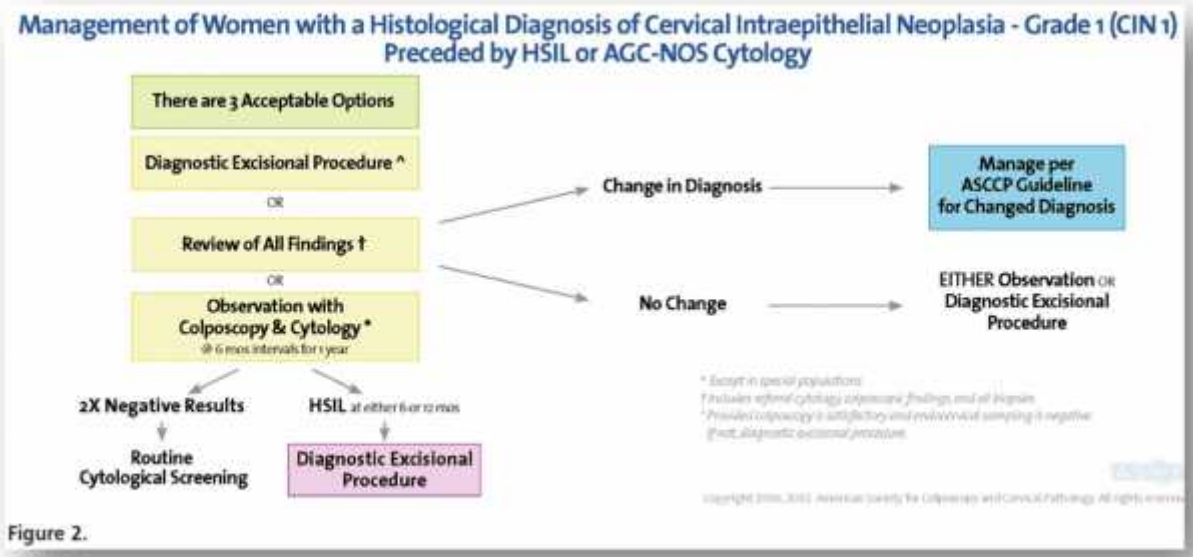

El manejo recomendado de pacientes con resultado histológico de NIC 1 y resultado de citología previo que reporta LIEAG o AGC-NOS (células glandulares atípicas no especificadas de otro modo) es un procedimiento diagnóstico de escisión u observación con colposcopia y citología a intervalos de 6 meses durante un año es aceptable. En el último caso la colposcopía debe ser satisfactoria y el muestreo endocervical es negativo (Figura 2) (BIII).

Si se elige la observación con citología y colposcopia, se recomienda un procedimiento de escisión diagnóstica para mujeres con resultados citológicos de LIEAG repetidos en la visita de 6 o 12 meses (CIII).

Después de 1 año de observación, las mujeres con 2 resultados consecutivos "negativos para lesión intraepitelial o malignidad" pueden regresar al rastreo citológico de rutina.

Se recomienda un procedimiento de escisión de diagnóstico para las mujeres con NIC 1 con citología cervical previa que reporta LIEAG o AGC-NOS en las que el examen colposcópico es insatisfactorio, excepto en poblaciones especiales (ver figura 3, por ejemplo, mujeres embarazadas, adolescentes) (BII).

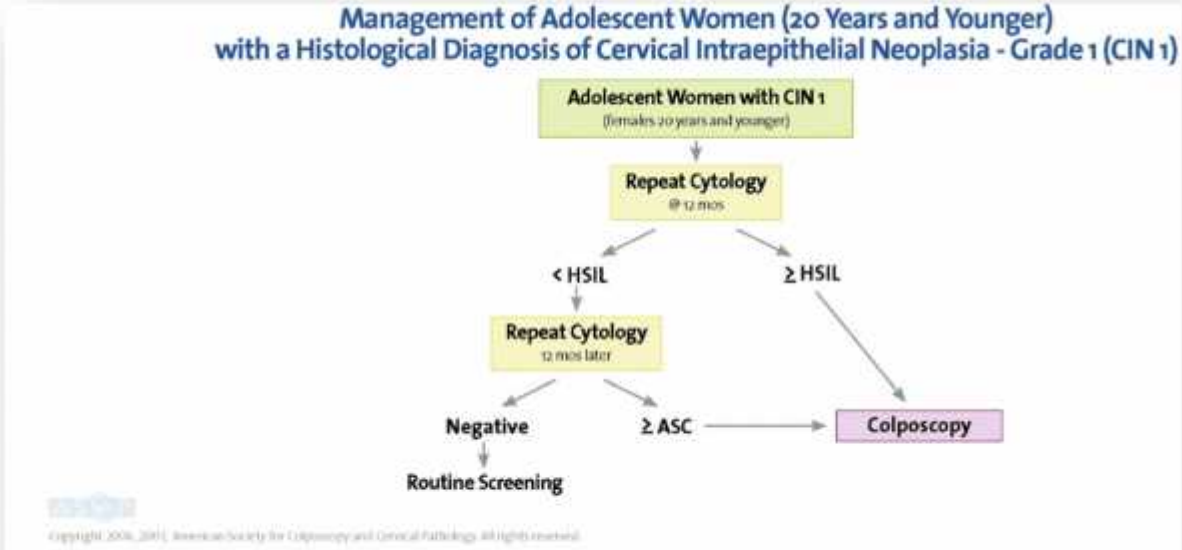

Figure 3.

Figura 4. Manejo de pacientes con diagnóstico histológico de NIC 2 y NIC 3.

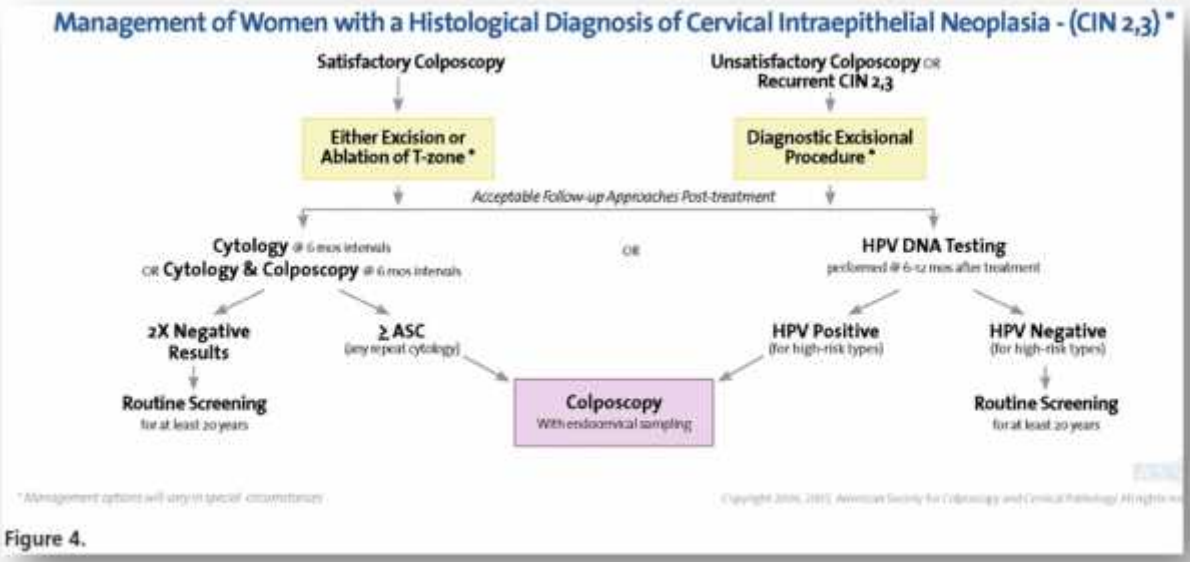

MANEJO INICIAL: Tanto la extirpación como la ablación son modalidades de tratamiento aceptables para las mujeres con diagnóstico histológico de NIC 2, NIC 3 y colposcopia satisfactoria, excepto en circunstancias especiales (Figura 4) (AI).

Se recomienda un procedimiento de escisión de diagnóstico para mujeres con NIC 2 y NIC 3 recurrente (AII). La ablación es inaceptable y se recomienda un procedimiento de escisión diagnóstica para mujeres con un diagnóstico histológico de NIC 2, NIC 3 y una colposcopia insatisfactoria (AII). La observación de NIC 2, NIC 3 con citología secuenciales y colposcopia es inaceptable, excepto en circunstancias especiales (EII). La histerectomía es inaceptable como terapia primaria para NIC 2, NIC 3 (EII).

SEGUIMIENTO POSTRATAMIENTO. Las opciones aceptables de manejo postratamiento para las mujeres con NIC 2, NIC 3 incluyen la prueba de ADN del VPH a los 6 a 12 meses (BII). También es aceptable el seguimiento mediante citología sola o una combinación de citología y colposcopia a intervalos de 6 meses (BII). La colposcopia con muestreo endocervical se recomienda para las mujeres que son ADN del VPH positivo o tienen un resultado citológico de repetición de ASC-US o mayor (BII).

Si la prueba de ADN del VPH es negativa o si dos pruebas de citología repetidas consecutivas son "negativas para lesión intraepitelial o neoplasia maligna", se recomienda un examen de rutina durante al menos 20 años a partir de los 12 meses. La repetición del tratamiento o la histerectomía basada en una prueba positiva del ADN del VPH es inaceptable (EII).

Si el NIC 2 o NIC 3 se identifica en los márgenes de un procedimiento de escisión diagnóstica o en una muestra endocervical obtenida inmediatamente después del procedimiento, se prefiere la reevaluación usando citología con muestreo endocervical a los 4 a 6 meses después del tratamiento (BII). La realización de un procedimiento de repetición de la excisión de diagnóstico es aceptable (CIII).

La histerectomía es aceptable si no es factible un procedimiento de repetición del diagnóstico. Una repetición de la escisión diagnóstica o histerectomía es aceptable

para las mujeres con un diagnóstico histológico de CNIC recurrente o persistente 2,3 (BII).

Figura 4. Manejo del NIC 2 o NIC 3 en adolescentes jóvenes

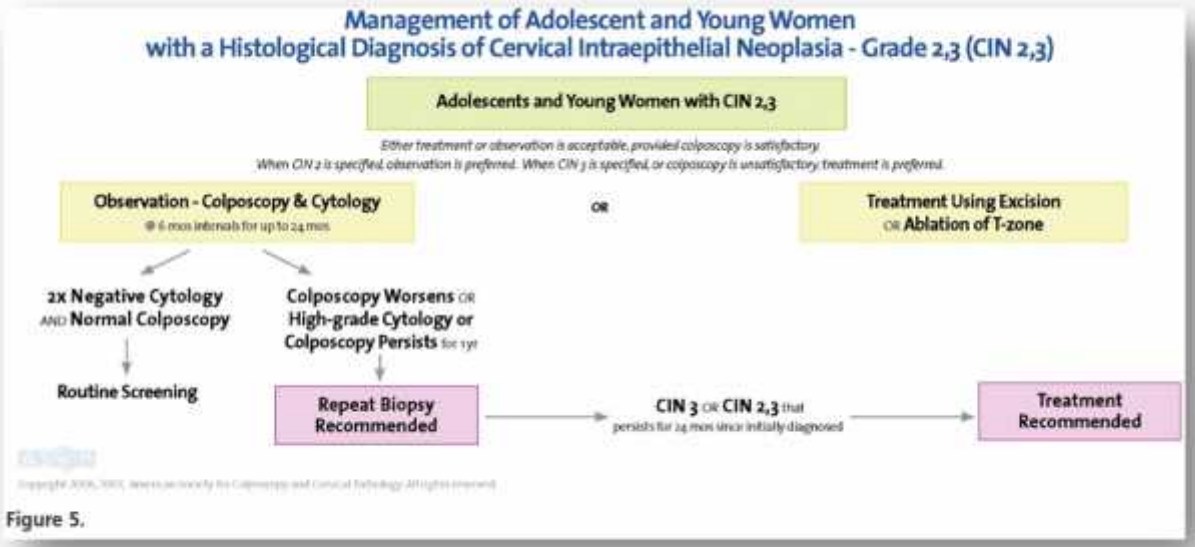

Para las adolescentes y mujeres jóvenes con un diagnóstico histológico de NIC 2,3 sin otra especificación, es aceptable el tratamiento o la observación hasta 24 meses usando colposcopia y citología a intervalos de 6 meses, siempre que la colposcopia sea satisfactoria (Figura 5) (BIII). Cuando se especifica un diagnóstico histológico de NIC 2, se prefiere la observación pero el tratamiento es aceptable. Cuando se especifica un diagnóstico histológico de NIC 3 o cuando la colposcopia es Insatisfactorio, se recomienda el tratamiento (BIII).

Si la apariencia colposcópica de la lesión empeora o si la citología revela LIEAG o una lesión colposcópica de alto grado persiste durante 1 año, se recomienda repetir la biopsia (BIII). Después de resultados 2 consecutivos “negativo para lesión

intraepitelial o neoplasia maligna", las adolescentes y mujeres jóvenes con colposcopia normal pueden volver a realizar el cribado citológico de rutina (BII).

Se recomienda el tratamiento si el NIC 3 se identifica posteriormente o si el INC 2 o NIC 3 persiste durante 24 meses (BII).

NORMATIVA TÉCNICA 2006 DEL MINISTERIO DE SALUD DE NICARAGUA (MINSA) PARA REALIZACIÓN DEL CONOBIOPSIA (22).

La conización cervical está indicada como método diagnóstico o terapéutico.

Para fines de diagnóstico está indicada en los siguientes casos:

Pacientes con Displasia de Alto Grado (NIC 3, Carcinoma In Situ) y/o:

- Curetaje endocervical Positivo (LEC)
- Ausencia de correlación entre la Citología, Colposcopía e histología.
- Sospecha de Invasión de la biopsia previa
- Sospecha de Adenocarcinoma In Situ.

En las pacientes que se establece el diagnóstico en etapas tempranas pueden ser candidatas a histerectomía, según la etapa clínica, corresponde un tipo específico de histerectomía las cuales se conocen de acuerdo a la **Clasificación RUTLEDGE de Histerectomía Radical**

TECNICAS QUIRÚRGICAS

Protocolos internacionales y del MINSA proponen tres métodos de conización:

Conización con bisturí

Conización LASER CO2

Conización ASA DIATERMICA (LEEP)

Comparación entre los 3 métodos de conización cervical

	Tiempo (min.)	Sangrado (cc)	volumen (cm3)	Sangrado	Estenosis	ZT visible
Bisturí	14	16.2	1.91	2 (5%)	7 (29%)	12 (50%)
Láser	15.6	21.5	1.01	2 (5%)	2 (9%)	16 (70%)
LEEP	5.4	5.4	0.96	2 (5%)	4 (19%)	17 (81%)
	<.001(1vs3)	<.001(1vs3)	<.001(1vs3)	NS	NS	<0.03 (1vs3)
	<.001(2vs3)	<.001(2vs3)	<.001(2vs3)			

Son necesarias medidas habituales de desinfección y asepsia loco-regional. Procurar no lesionar el exocérvix con dichas maniobras, así como al aplicar las valvas para visualizar el cérvix (22).

Previamente a la conización se debe realizar colposcopia y test de Schiller para localizar la lesión exocervical y la unión escamo-columnar para valorar la profundidad de la lesión endocervical. Habitualmente la conización fría se hace con anestesia general o loco-regional.

CONIZACIÓN CON BISTURI FRIO

Se tracciona el cérvix con dos pinzas de garfios, aplicados lateralmente a los 3 y 9 horario por fuera de la lesión y de la zona de transformación. Tras la aplicación de los dos puntos laterales de hemostasia o infiltración cervical para disminuir la

hemorragia, con bisturí de doble filo o número 11, sobre un margen externo de 2-3 mm por fuera de la zona de transformación.

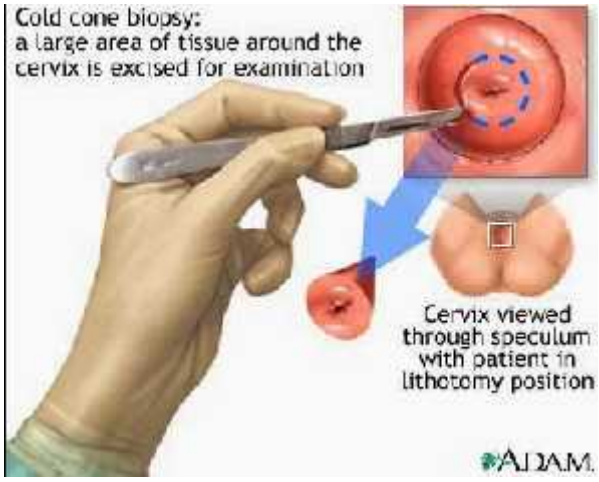

Se comienza la incisión a las 9 horarias, siguiendo en sentido horario. Cuando está prácticamente desprendido se sujeta al cono con otro garfio o para facilitar la resección endocervical.

A continuación se realiza el legrado endocervical y de cavidad. Se completa el proceso haciendo hemostasia con los métodos como cerclaje o coagulación.

CONIZACION CON ASA DIATERMICA O EN ANILLO DE AYRE (MINSA 2006)

Personal familiarizado con la técnica, verifica reporte de colposcopia, reporte de biopsia y verifica la indicación de la conización.

- ✓ Informar la necesidad del tratamiento, pasos del procedimiento, molestias y efectos secundarios postratamiento.
- ✓ Obtener el consentimiento informado.

- ✓ Disponibilidad de todos los instrumentos y suministros: especulo no conductivo estéril, unidad electro quirúrgica, asas térmicas etc.

Figura 8. Equipo para realizar Cono con ASA TERMICA

- ✓ Control de PA, evacuación de vejiga y colocar en posición ginecológica.
- ✓ Adherir electrodo “polo a tierra” en la parte interna del muslo.
- ✓ Colocar especulo no conductivo con el aditamento de aspirador de humo, con el cérvix adecuadamente visible, asegurarse que las paredes de la vagina no dificulten la visibilidad.
- ✓ Aplicar ácido acético al 3-5% en el cuello uterino y proceder al examen colposcópico para identificar la presencia y distribución de la lesión.
- ✓ Inyecte en el cérvix lidocaína al 2% sin epinefrina con 1cm de profundidad en horas 2, 5, 8,11, con extensor de aguja. (figura 7 y 8).
- ✓ Seleccionar el electrodo de asa térmica adecuado (para la lesión).
- ✓ Seleccionar la potencia de corte y coagulación de acuerdo a las especificaciones del equipo (de 30-40 W)
- ✓ Conectar el aspirador de humo.

- ✓ Resecar la lesión identificada, teniendo en cuenta que es muy importante resecar toda la zona de transformación; para endocérvix se cambia el asa.

- ✓ Los puntos sangrantes y el lecho cruento residual serán fulgurados usando el electrodo de bola y la corriente de coagulación de 40 a 50w.

RECOMENDACIONES PARA ESTUDIO CORRECTO DE LA PIEZA (23, 24)

I Envío del espécimen a patología

***Especificar método de obtención*:** bisturí frío, ASA (LEEP, LLETZ), láser CO2

Orientación anatómica: colocar hilo de sutura a las 12 horas del reloj (cono por ASA diatérmica) o el punto de inicio de excisión (pos bisturí frío, ej. 3 o 9 horas).

Sin fijación: debe ser enviado “al fresco” al departamento de patología.

Integridad: un solo fragmento o especificar el número de fragmentos

II Manejo del espécimen en el departamento de patología

Conobiopsia íntegro y con orientación (horas del reloj)

Medidas: medir el espécimen en 3 dimensiones:

a) Anteroposterior (diámetro de 12 a 6 horas)

b) Transverso (diámetro de 3 a 9 horas)

c) Longitud o profundidad (desde la base al ápice o margen endocervical).

Superficie exocervical: lisa, rugosa, orificio exocervical (hendido, circular).

Entintar márgenes: la tinta del margen estromal anterior y posterior diferentes y registrar los colores aplicados.

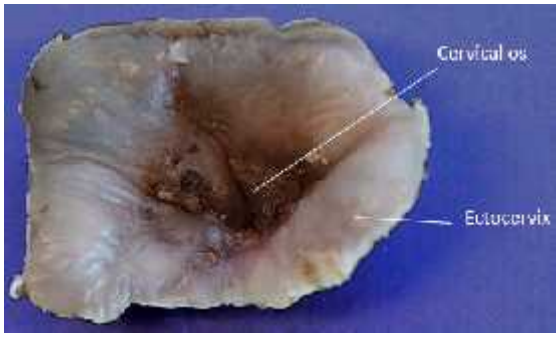

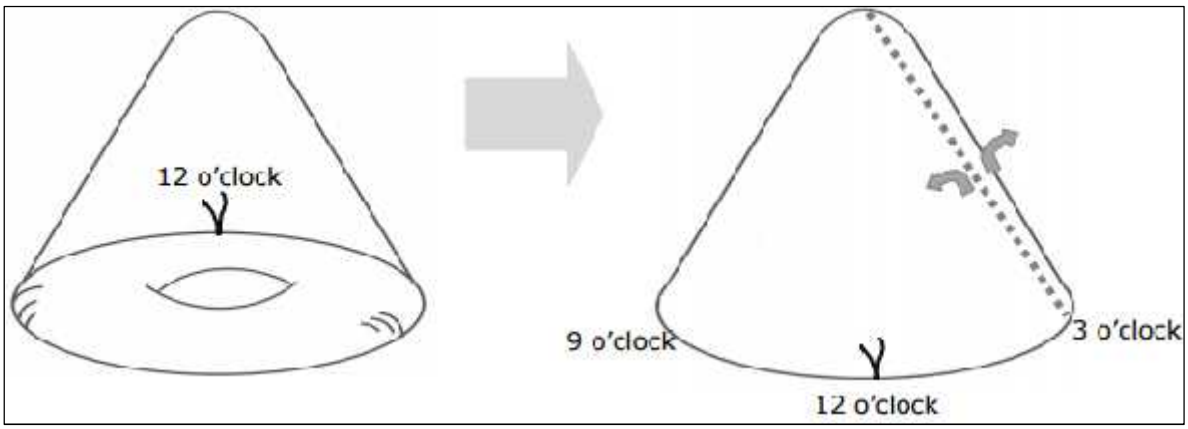

Apertura y fijación: abrir el conobiopsia a la 3 hrs del reloj, extenderlo, fijarlo en un fragmento de corcho con algún tipo de sujetador disponible. Dejar fijándolo en formalina al 10% hasta el día siguiente.

Cortes: cortar a intervalos de 3 mm perpendicular al eje transversal del os endocervical, secuencialmente al plano sagital, de izquierda a derecha (9 a 3hrs). El tejido endocervical puede ser frágil, particularmente donde la lesión está presente, así que se debe tener cuidado al seccionar. Se examinan todos los cortes obtenidos.

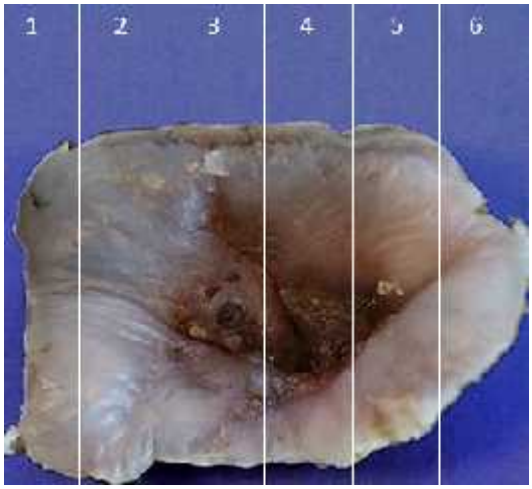



Un método alternativo recomienda secciones seriales radiales secuenciales a intervalos de 3 mm siguiendo las manecillas de reloj. Esto sólo es posible cuando el espécimen es recibido sin formalina, abierto y fijado en un tablero de corcho y no debe ser intentado en especímenes fijos.

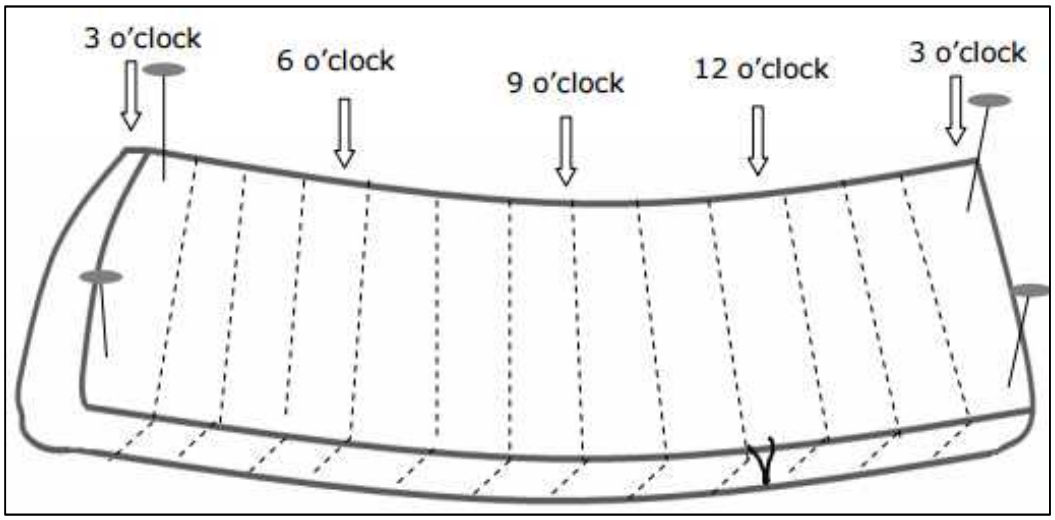

Orientación de los cortes: Orientación: Conobiopsias por bisturí frío, LLETZ y LEEP orientados. Gire cada pieza de la misma manera para que las caras opuestas de las rebanadas consecutivas para asegurar el examen de la muestra a intervalos iguales. Un método recomienda marcar la superficie superior (opuesta a la superficie que se va a examinar) con un punto de tinta para que pueda ser identificado al incluirse.

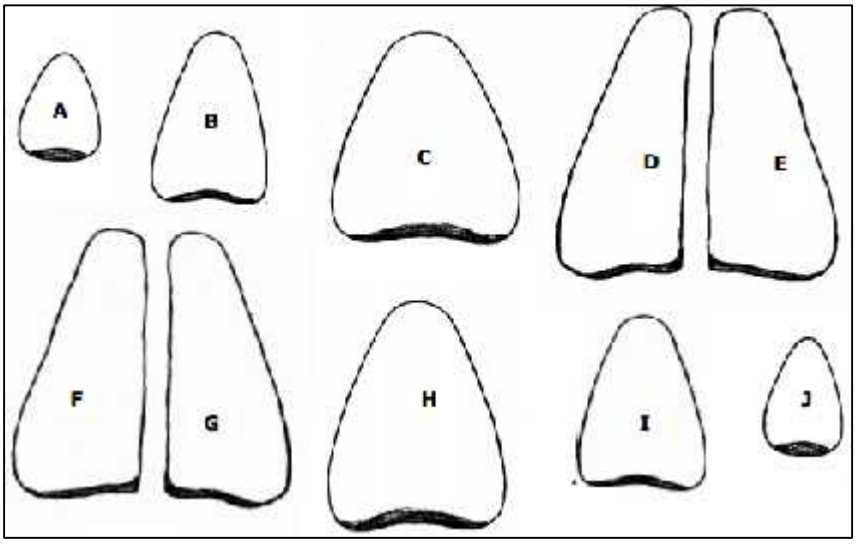

De manera óptima, las piezas finales son cortes finos colocados en la superficie de corte hacia abajo para permitir una posterior sección más profunda si se requiere para la evaluación de los márgenes exocervical y estromal.

En el raro caso de que la longitud de la biopsia del cono exceda la del casete, los cortes en los cassetts están compuestos de las secciones superior e inferior para demostrar toda la longitud del espécimen.

Conobiopsia en varias piezas y sin orientación

Para especímenes múltiples de piezas LEEP o LLETZ sin orientación (donde los márgenes no pueden ser evaluados).

Número de fragmentos del conobiopsia

Tamaño: de las piezas más pequeñas y más grandes. Dimensión máxima (si es pequeña) o tres dimensiones (si es mayor).

Cortes: se pueden colocar múltiples secciones en el mismo casete.

Orientación de los cortes: Muchos especímenes de LLETZ pueden no tener suturas de marcado específicas pero pueden ser parcialmente orientados de la siguiente manera: un orificio cervical (os cervical) con forma de hendidura permite la orientación parcial, si está, sin orientación, ya que la dirección de la "hendidura" se sitúa en el plano coronal, permitiendo así la sección en el plano sagital. Esto permite evaluar el margen.

Se sugiere que las "piezas terminales" sean rebanadas finas, que sean identificables por separado y que se coloquen superficies cortadas para permitir una posterior sección si es necesario para la evaluación de los márgenes exocervical y estromal.

REPORTE HISTOPATOLÓGICO DEL CONOBIOPSIA SUGERIDO POR EL COLEGIO AMERICANO DE PATÓLOGOS (ACP/CAP) 2008.

Información que debe incluirse en el informe patológico de un conobiopsia
Neoplasia intraepitelial cervical (CIN):
Medidas y número de bloques
Todos los grados del NIC, el de mayor grado se reporta primero
Afectación de uno o ambos labios del cérvix.
NIC limitado al canal endocervical: si, no
Número de bloques que aparece NIC
Afectación de las criptas endocervical (si están presentes)
Margen (es) afectados por NIC: exocérvix, endocérvix, bordes laterales profundos
Presencia de epitelio endocervical al final del canal
Presencia / ausencia de invasión (Si hay tres o más bloques, el tumor puede tener más de 7 mm de diámetro)
Evidencia de infección por VPH

Displasia glandular / neoplasia intraepitelial:

Grado: alto / bajo

Extensión

Excisión completa

Las guías nacionales del Reino Unido comentan que debería incluirse una nota en el informe de que las lesiones glandulares del cuello uterino tienen un alto riesgo de multifocalidad y de enfermedad residual en forma de lesiones puede persistir en el canal endocervical en varios focos distantes o “a saltos”.

De manera similar, debe incluirse una nota en la que la presencia de NIC en un margen del conobiopsia prohíbe el diagnóstico de carcinoma microinvasivo.

COMPLICACIONES DE LA CONIZACION

Ocurren en el 7-20% de los casos.

La mayoría de las veces la conización no va a tener ningún tipo de consecuencia o complicación para la paciente. Cuando aparecen, las complicaciones pueden ser:

Inmediatas, durante la propia intervención y muy infrecuentes:

• Hemorragia que generalmente no es importante y puede controlarse fácilmente con diferentes procedimientos para coagular los puntos de sangrado.

• Lesión en las paredes vaginales, generalmente provocada con el instrumento quirúrgico si la paciente se mueve durante la intervención.

• Reacción a alguno de los fármacos anestésicos utilizados.

A corto plazo, durante los días después de la conización.

• Hemorragia (superior a una menstruación) que no cede siguiendo las indicaciones de tu médico y requiere visita a urgencias. Ocurre en aproximadamente el 2% de los casos y se resuelve sin problemas coagulando los puntos sangrantes.

• Infección de la herida. Todavía menos frecuente. Se manifiesta por molestias en la pelvis, flujo abundante maloliente y de aspecto purulento y ocasionalmente fiebre. Se trata con antibióticos.

A largo plazo, meses o años tras el tratamiento. Consecuencias en la reproducción.

• Estrechamiento del canal cervical. Excepcionalmente la herida al cicatrizarse estrecha excesivamente el canal del cuello del útero provocando dificultad para la menstruación o para quedar embarazada.

• Abortos o partos prematuros. El efecto de la conización es controvertido en este tipo de complicaciones que ya de por si son frecuentes en la población general de embarazadas no sometidas a conización.

El debilitamiento del cuello uterino después de conizaciones amplias o varias conizaciones por reaparición de la lesión explicaría que en algunos casos se produzcan abortos en el segundo trimestre o partos prematuros.

• No se ha demostrado ningún efecto sobre la vida sexual.

II PERSISTENCIA Y RECURRENCIA POSTCONIZACIÓN CERVICAL

En general, las mujeres tratadas por una lesión cervical premaligna presentan una mayor probabilidad de tener nuevas lesiones o cáncer, por lo que se aconseja realizar revisiones y control es más estrictos.

Los motivos que explican la aparición de nuevas lesiones después de una conización son: a) **Persistencia de una lesión residual**, generalmente asociada a una extracción incompleta de la lesión, b) **Nueva infección** por el mismo tipo de VPH que ocasionó la lesión o por otro tipo de VPH diferente (existen hasta 15 tipos de VPH con capacidad para producir cáncer y lesiones precancerosas) dando lugar al desarrollo de una nueva lesión.

La Sociedad Americana de Colposcopía y Patología Cervical recomienda conización cervical laser, por bisturí frío o por asa diatérmica (LEEP, LOOP) como medio diagnóstico y terapéutico (biopsia excisional) de las neoplasias intraepiteliales cervicales (NIC) (1), sin embargo, estudios de seguimiento han reportado enfermedad o lesión residual post-conización en una proporción considerable de casos, siendo el estado de los márgenes de resección el factor comúnmente asociado con la prevalencia de lesión residual (6).

Definición y prevalencia de persistencia o recurrencia

Enfermedad persistente o persistencia: se define como la presencia de lesión intraepitelial escamosa residual o carcinoma en especímenes de histerectomía o reconización durante el seguimiento de las pacientes (6 y 22).

Enfermedad recurrente o recurrencia: se define como la evidencia de lesión intraepitelial escamosa o carcinoma en biopsia cervical, legrado endocervical (curetaje) o citología cervical más de un año después del tratamiento con una evaluación postconización normal (22).

En estudios internacionales el riesgo de enfermedad residual varía de 4% si tanto los márgenes del cono y el LEC están negativos para displasia o malignidad, hasta el 22% si solo está tomado el margen endocervical y 33% si tanto el margen del conobiopsia así como el LEC está positivo para displasia o malignidad (5,6).

En otro estudio reportan una prevalecía de enfermedad residual persistente y recurrente del 5.4% y la probabilidad de tener enfermedad residual se incrementó cuando se asoció a un reporte de citología cervical con LIEAG y carcinoma, la probabilidad disminuyó cuando la unión escamo-columnar era completamente visible en la primera visita de seguimiento (8).

Factores asociados o relacionados a la persistencia y recurrencia

Cuando los márgenes son negativos puede haber enfermedad persistente y recurrente en 3%, y aumentar hasta el 25% cuando hay afectación del mismo (6).

En un hospital de Bologna, Italia se encontró que 27% de las pacientes tenían márgenes afectados, los factores asociados a la afectación del margen fueron el grado histológico, período de tiempo, tamaño de la lesión, amplitud y profundidad del cono, teniendo mayor asociación el grado histológico y el período de tiempo. La afectación glandular se encontró en 14% y los factores asociados a la positividad del margen fueron la edad de la paciente y la visibilidad de la unión escamo-columnar (7).

Así mismo concluyen que otros factores relacionados como la edad de la paciente, período de tiempo, tamaño de la lesión, grado de NIC, amplitud/profundidad del cono y estado de los márgenes no influyeron en el desarrollo de enfermedad residual (7, 12).

La profundidad apropiada del cono, que es otro factor relacionado a la persistencia o recurrencia se reporta en un estudio en Korea que el 7.5% de las pacientes tuvieron márgenes endocervical afectados y los factores de riesgos asociados para afectación del margen fueron: profundidad del cono, severidad de la enfermedad y edad. La profundidad apropiada del cono para evitar tener afectado el margen

endocervical estará en dependencia de la edad y la severidad de la enfermedad (11).

Tabla de resumen de los factores de riesgos asociados a persistencia o recurrencia de lesiones intraepiteliales cervicales postconización cervical
Clínicos: edad, gestas y partos
Colposcópicos: unión escamo-columnar visible
Estudios previos: lesión intraepitelial de alto grado
Hallazgos histopatológicos del conobiopsia Lesión intraepitelial de alto grado Afectación de márgenes Lesión que se extienda a glándulas endocervical Multicentricidad
Seguimiento LEC y con lesión de alto grado Papanicolaou con lesión intraepitelial Unión escamo-columnar no visible en la primera visita de seguimiento

DISEÑO METODOLÓGICO

Tipo de estudio: Descriptivo de corte transversal

Área de estudio: Se realizó en el departamento de Patología del HEODRA, donde se reciben todas las biopsias realizadas en el departamento de Ginecología de este hospital y de los Centros de Salud de la ciudad de León y sus municipios.

Población de estudio

Universo: Todas las pacientes a quienes se les realizó conización cervical con bisturí frío o asa diatérmica y que la muestra fue procesada y analizada en el departamento de Patología del HEODRA durante el período de estudio.

Muestra: el muestro fue por conveniencia, e incluye todas las pacientes que en el período de estudio se les realizó conización cervical con bisturí frío o asa diatérmica por lesión intraepitelial escamosa y se les realizó seguimiento post-conización.

CRITERIOS DE INCLUSIÓN

1. El espécimen de conobiopsia fue procesado y analizado en el departamento patología del HEODRA.
2. El procedimiento de conización fue realizado por primera vez
3. Información de solicitud de estudio de biopsia con número de expediente o telefónico que permitiera conocer el seguimiento post-conización.

FUENTES DE INFORMACIÓN: Secundaria. Se utilizaron los registros del departamento de patología (libro de ingreso de biopsia y tomos con los diagnósticos histopatológicos), así como el área de estadística del HEODRA y Centros de Salud del municipio de León para obtención de datos de la paciente y del seguimiento.

INSTRUMENTO DE RECOLECCIÓN DE DATOS Se elaboró una ficha de recolección de datos, conteniendo las variables en estudio con sus indicadores y escalas de medición, la cual se llenó utilizando los registros antes mencionados.

PROCEDIMIENTO PARA LA RECOLECCIÓN DE DATOS

Se contó con el consentimiento del Director General y Sub-director médico; así como la Jefa del Departamento de patología del HEODRA.

Los datos se obtuvieron de diferentes fuentes de información secundaría que incluyen: la hoja de solicitud de estudio histopatológico, la hoja de reporte de diagnóstico histopatológico y el expediente clínico.

Toda la información obtenida fue recolectada en la ficha de recolección de datos de cada paciente.

PLAN DE TABULACIÓN Y ANÁLISIS ESTADÍSTICO

La información fue ordenada y procesada en software SPSS versión 18.0. El análisis estadístico incluyó tablas de frecuencia y porcentaje, así como prueba de “chi cuadrado” para significancia estadística, OR crudo y su intervalo de confianza del 95% para las variables de asociación.

ASPECTOS ÉTICOS DE LA INVESTIGACIÓN

El estudio fue conducido siguiendo los lineamientos de la declaración de HELSINKI 2004.

Al ser un estudio descriptivo basado en registros hospitalarios, no fue requerido el consentimiento informado de las pacientes. Sin embargo contó con la aprobación de autoridades antes mencionadas.

OPERACIONALIZACION DE VARIABLES

Variable	Definición operacional	Indicador	Escala
Edad	Tiempo de vida expresada en años desde su nacimiento hasta el momento de toma de la muestra	Años cumplidos	< 20 años 20-29 años 30-49 años 50-59 años ≥ 60 años
Gestas	Número de Embarazos previos a la toma de la muestra		0-1 2-3 >3
Paridad	Número de partos vaginales con producto mayor de 20 SG		0-1 2-3 >3
Cesáreas	Procedimiento para en extraer el feto y sus anexos por vía transabdominal, a través de una incisión quirúrgica en el abdomen y útero.		0-1 2-3 >3
Conización	Procedimiento quirúrgico por el que se extrae parte del cérvix uterino en forma de cono	Conobiopsia	Bisturí frio ASA Láser
Profundidad del conobiopsia	Longitud medida en milímetros o centímetros que va desde la base hasta la punta del cono	centímetros	< 2 cms ≥ 2 cms
Lesión intraepitelial escamosa	Cambios en las células escamosas exocervical con cambios de la polaridad, agrandamiento nuclear y pleomorfismo	LIE bajo grado LIE alto grado	LIEBG (VPH; NIC I) LIEAG (NIC 2, NIC3, Ca insitu)
Diagnóstico Histopatológico	Reporte emitido por el patólogo que se llega mediante el examen de los tejidos del organismo por medio de técnicas histológicas (macroscópica y microscópicas)	Biopsia quirúrgica	VPH NIC 1 , NIC 2, NIC 3 Ca insitu

Variable	**Definición operacional**	**Indicador**	**Escala**
Margen positivo o tomado	Márgenes exocervical, endocervical o ambos afectados o menor a 1 mm con lesión escamosa intraepitelial	Positivo o Tomado	Si NO
Margen negativo	Márgenes exocervical o endocervical sin afectación de lesión escamosa intraepitelial	Negativo	SI NO
Seguimiento	Procedimiento realizado por el clínico para vigilar la aparición de lesión intraepitelial escamosa posterior a la conización cervical		LEC (curetaje) Citología (pap) Reconización Histerectomía Colpobiopsia
Enfermedad persistente	Presencia de lesión intraepitelial escamosa residual o carcinoma en especímenes de histerectomía o reconización durante el seguimiento de las pacientes	Persistencia	Si No
Enfermedad recurrente	Evidencia de lesión intraepitelial escamosa o carcinoma en biopsia cervical, legrado endocervical (curetaje) o citología cervical más de un año después del tratamiento con una evaluación postconización normal	Recurrencia	Si No

RESULTADOS

I. POBLACIÓN GENERAL

I.1. Características socio-demográficas de la población general

Tabla 1- Datos socio-demográficos	
Total de conobiopsias	297 casos
Unidad de salud	68.7% realizados en el HEODRA
Procedencia	50.2% del área urbana
Edad	Mediana 36 años (rango de 16 a 75 años)
Antecedentes GO	Mediana de Gestas 3 (rango 0-13) Mediana de Partos 2 (rango 0-13) Mediana de Cesárea 1 (rango 0-3)

La tabla 1 resume las características socio-demográficas de los 297 casos de conobiopsias de cérvix desde el 01-septiembre del 2014 a 30-septiembre del 2016, ingresadas en el libro de registro de biopsias del departamento de patología.

El 68.7% (204/297) se realizaron en el servicio de ginecología del HEODRA, 24.6% (73/297) en el Centro de Salud Mantica y 6.7% (20/297) en el Centro de salud Perla María Norori.

El 50.2% (149/297) proceden del área urbana y 49.8% (148/297) del área rural

La mediana de la edad es 36 años, con un rango mínimo de 16 años y un rango máximo de 75 años, predominando el grupo etáreo de 26 a 35 años con 40% (119/297), seguido de 36 a 45 años con 25.3% (75/297) **(ver gráfico 1)**.

En los antecedentes gineco-obstétricos la mediana de gestación es 3 embarazos y la mediana de partos 2, cada grupo con rango de 0-13.

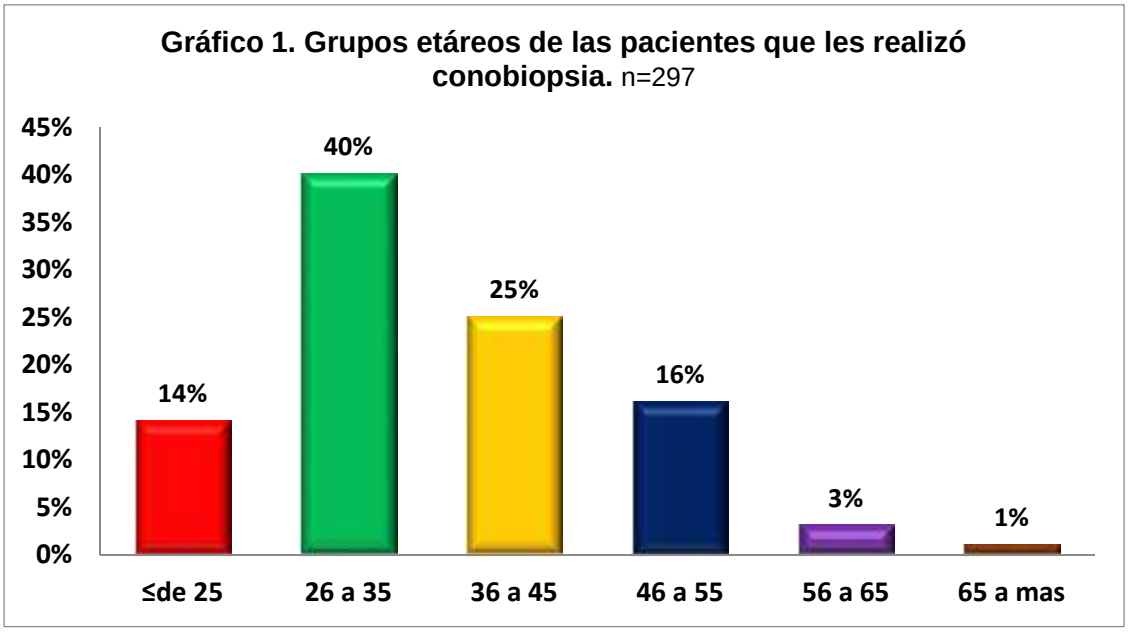

I.2 Procedimiento diagnóstico previo al conobiopsia de la población general

Tabla 2- Procedimiento y diagnóstico previo al conobiopsias de cérvix	
Total de conobiopsias	297 casos
Procedimiento previo	82.8% se les realizó biopsia colposcópica
Diagnóstico previo	50.2% lesión de alto grado (NIC 2, 3, Ca insitu)

La tabla 2 resume los procedimientos y diagnósticos previos al conobiopsia de cérvix. La biopsia colposcópica fue el procedimiento más utilizado 82.8% (246/297), seguido de Papanicolaou 7.7% (23/297) y en menor porcentaje el legrado endocervical (4%) u otro 5.4% (conización previa 7 casos y colposcopia 9 casos).

El 57.2% (170/297) tenían lesión intraepitelial de alto grado previo a la conización, lesión intraepitelial de bajo grado 34.7% (103/297) u otros (2 carcinoma microinvasor, un carcinoma invasor, 18 inflamación crónica, atipia glandular 2 y un caso de condiloma) (ver gráfico 2).

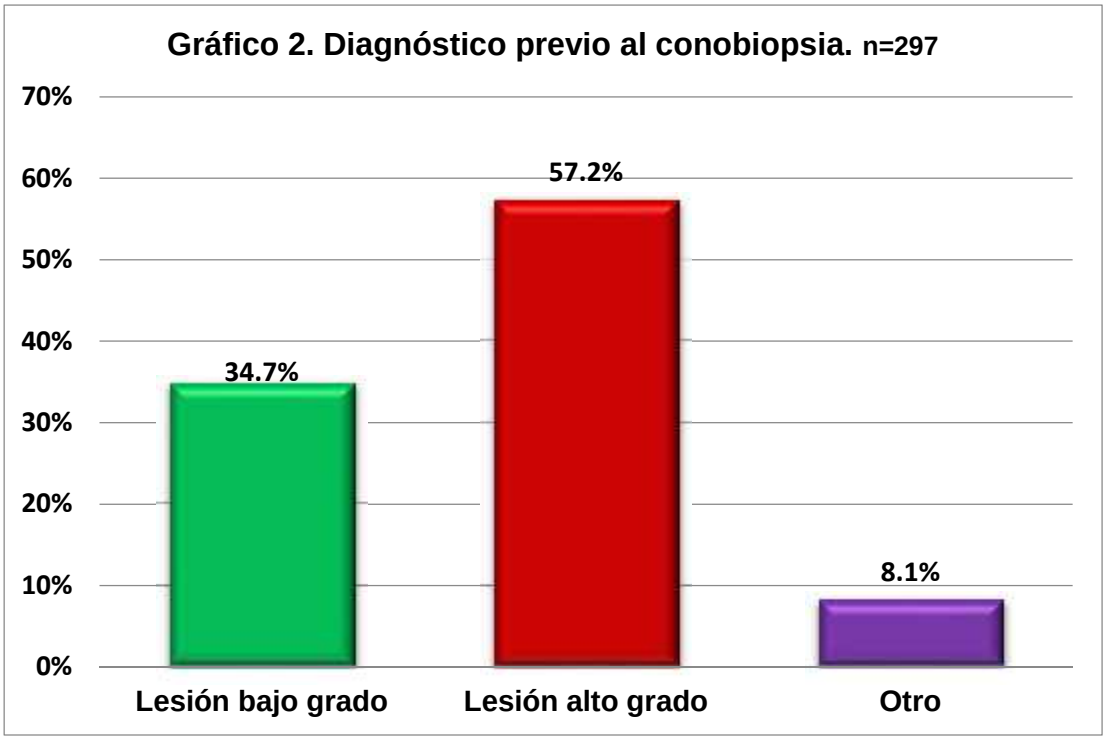

I.3 Caracterización del conobiopsia de cérvix de la población general

Tabla 3. Características generales y medidas del conobiopsia de cérvix	
Total de conobiopsias	297 casos
Frecuencia	94% se realizaron por primera vez
Método de obtención	80% mediante ASA diatérmica
Integridad	56.6% integro, un solo fragmento

En la **tabla 3** se muestran que el 94% (279/297) de los conobiopsias se realizaron por primera vez y el 6% (18/297) eran reconización. El 80% (238/297) de los conobiopsias se obtuvo mediante el uso del ASA diatérmica y el 20% (59/297) con bisturí frío. El conobiopsia se recibió íntegro y en solo fragmento en 56.6% (168/297), con 2 o más fragmentos en el 43.4% (129/297).

Tabla 4. Medidas del conobiopsia de cérvix de la población general					
	Número	Media	Mediana	Mínimo	Máximo
Longitud (cms)	294	2.6	2.5	.7	6.0
Ancho (cms)	293	1.8	1.7	.5	5.0
Profundidad (cms)	291	.7	.7	.1	3.3

En **la tabla 4** se muestran los valores de las medidas de los conobiopsias; así como los 3 casos no tenían medida de longitud, 4 casos no tenían la medida del ancho y 6 casos no tenían la medida de profundidad.

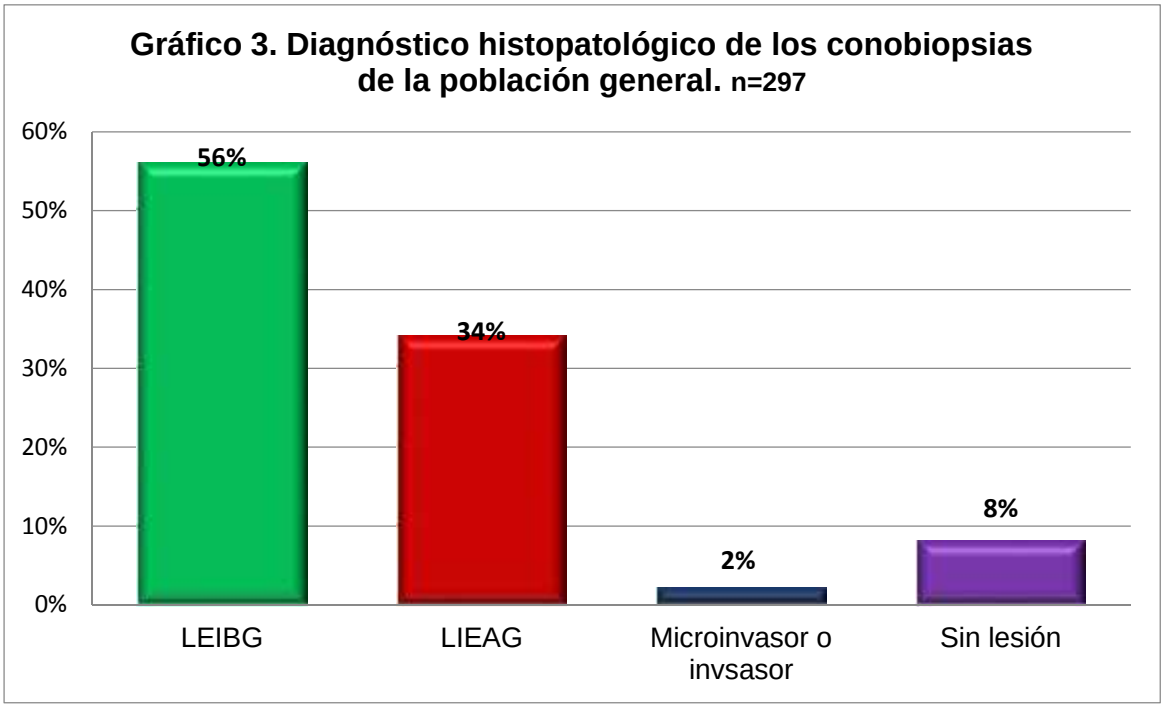

En el **gráfico 3** se observa que al agrupar los diagnósticos histopatológicos de las lesiones encontradas en los conobiopsias de cérvix, el grupo que predomina con 56% (167/297) es de Lesiones intraepitelial de bajo grado (LIEBG), seguido con 34% (98/297) por lesiones intraepitelial escamosas de alto grado (LIEAG). No se encontró ningún tipo de lesión escamosa en el 8% (25/297) y solo en 2% (7/297) carcinoma microinvasor o invasor (3 y 4 casos, respectivamente).

En la **Tabla 5**, se muestra que en el 69.5% (206/297) de los conobiopsias se pudo valorar el margen de resección, el 17% (51/297) no pudo ser valorado por tener algún tipo de daño térmico, por lo fragmentado del espécimen o ambos. En el 9% (27/297) no se encontró lesión en el conobiopsia y por tanto no fue necesario reportar el estado de los márgenes. Es importante resaltar que el 4.5% (13/297) no se reportó el estado de ningún margen de resección y no se especificó el motivo.

Tabla 5. Reporte de los márgenes de los conobiopsias de la población general. N=297			
Reporte del margen		**Frecuencia**	**Porcentaje subtotal**
Margen valorable	Exocervical	15	5
	Endocervical	7	2.5
	Exo-Endocevical	173	58
	Quirúrgico	11	4
	Subtotal	**206**	**69.5%**
Margen no valorable	Daño térmico	42	14
	Fragmentado	7	2
	Daño y fragmentado	2	1
	Subtotal	**51**	**17%**
Margen no reportado	No hay lesión	27	9
	No especifica	13	4.5
	Subtotal	**40**	**13.5%**
Total		**297**	

En el **gráfico 4** se observa que de 188 casos, 144 (61%), con margen exocervical valorable, están positivos o afectados por lesión, de los cuales 91 casos (80%) son lesión intraepitelial de bajo grado (NIC 1, VPH), 22 casos (19%) son lesión intraepitelial de alto grado (NIC2, NIC3, Carcinoma insitu) y 1 caso con carcinoma invasor.

De 180 casos, 54 (30%), con margen endocervical valorable, están positivos o afectados por lesión, de los cuales 17 casos (31%) son lesión intraepitelial de bajo

grado, 36 casos (67%) son lesión intraepitelial de alto grado y 1 caso con carcinoma invasor.

En los 11 márgenes valorables reportados como "quirúrgico", 5 resultaron con lesión intraepitelial escamosa, de los cuales, 3 son lesión de bajo grado, 1 con lesión de alto grado y 1 carcinoma invasor.

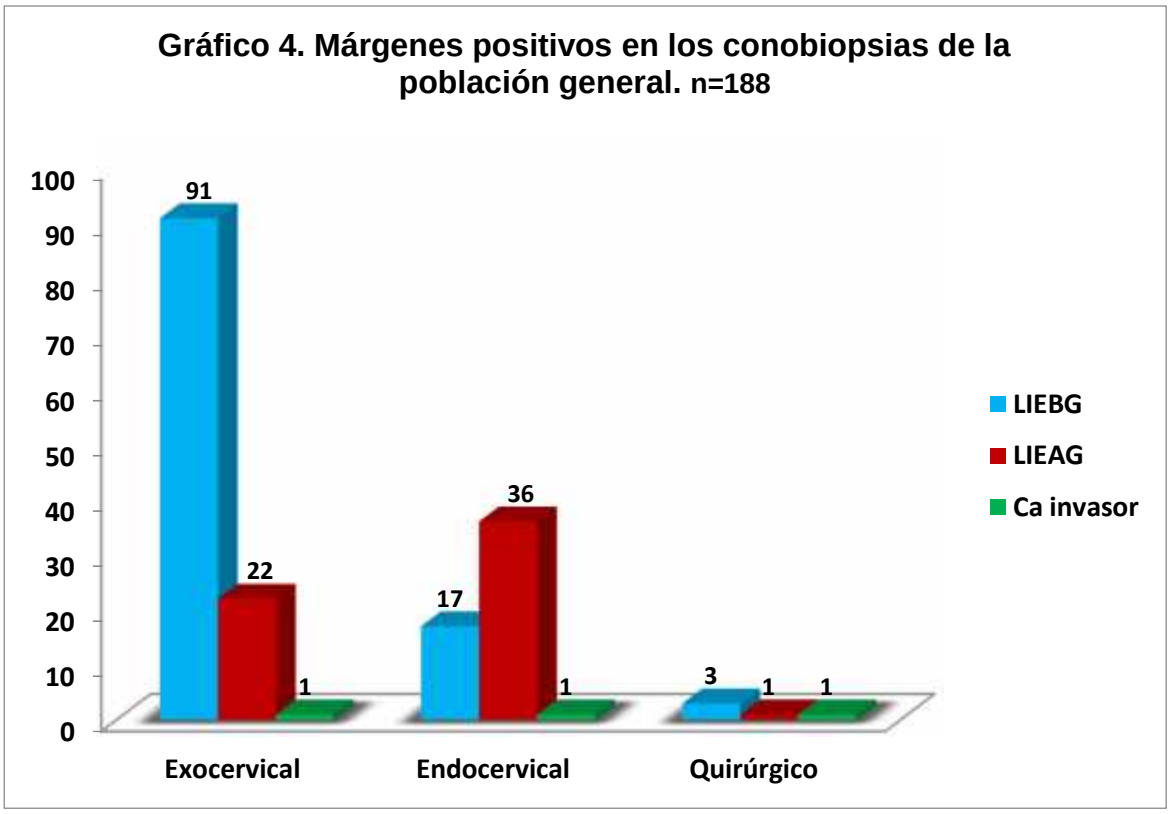

I.4 Seguimiento postconobiopsia

De los 297 conobiopsias, 151 casos (51%) tuvieron alguna lesión intraepitelial o carcinoma en el resultado del conobiopsia y se les realizó seguimiento postconización para identificar la persistencia o recurrencia de la lesión.

Estos datos resaltan la importancia del seguimiento de las pacientes postconización con lesiones de bajo y alto grado, haciendo mayor énfasis en las de mayor grado histológico. En éste estudio el 49% (146/297), no tenían seguimiento, de las cuales el 13% (19/146) tienen lesión intraepitelial de alto grado.

En el **gráfico 5** se muestra que el Papanicolaou fue la prueba más usada en el seguimiento postconización con 44% (66/151), seguido por orden de frecuencia la histerectomía con 29% (43/151), la biopsia colposcópica con 12% (18/151), el legrado endocervical (LEC) con 10% (15/151) y la reconización con 6% (9/151).

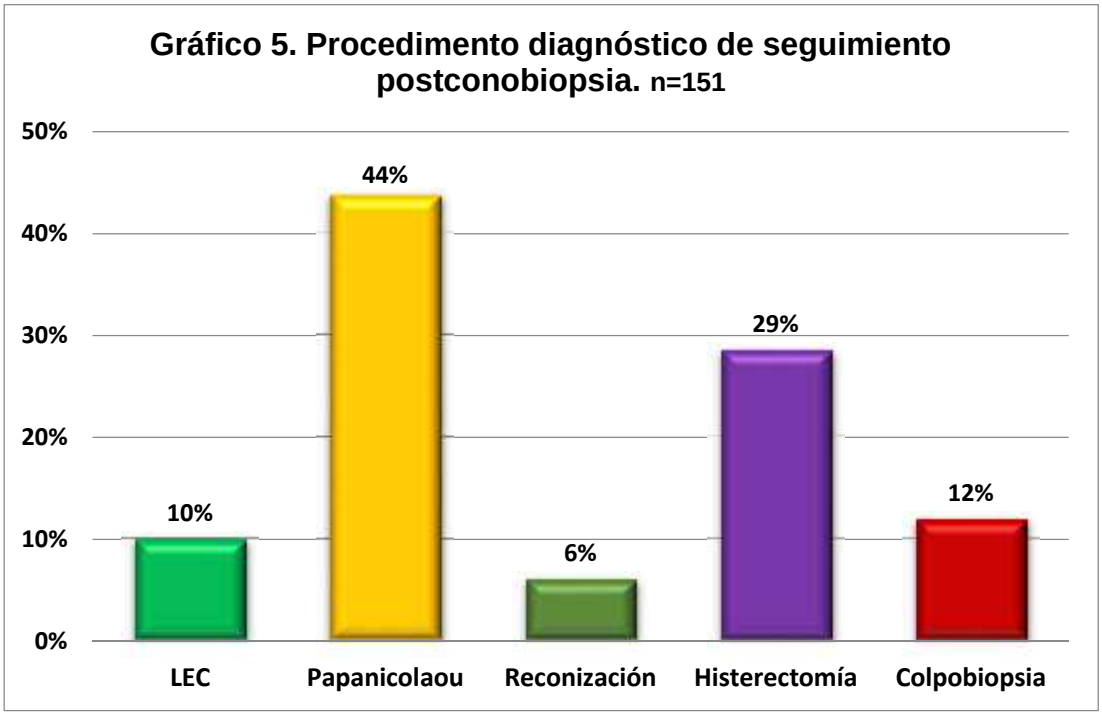

En el **gráfico 6** se muestra que el 58% (87/151) de las pacientes resultó sin ningún tipo de lesión intraepitelial o carcinoma en el seguimiento; al 42% (64/151) se le encontró algún tipo de lesión intraepitelial en el seguimiento, de los cuales 24%

(37/151) corresponden a lesión intraepitelial de bajo grado (NIC 1, VPH) y el 18% (27/151) corresponden a lesión intraepitelial de alto grado (NIC2, NIC3, Ca insitu).

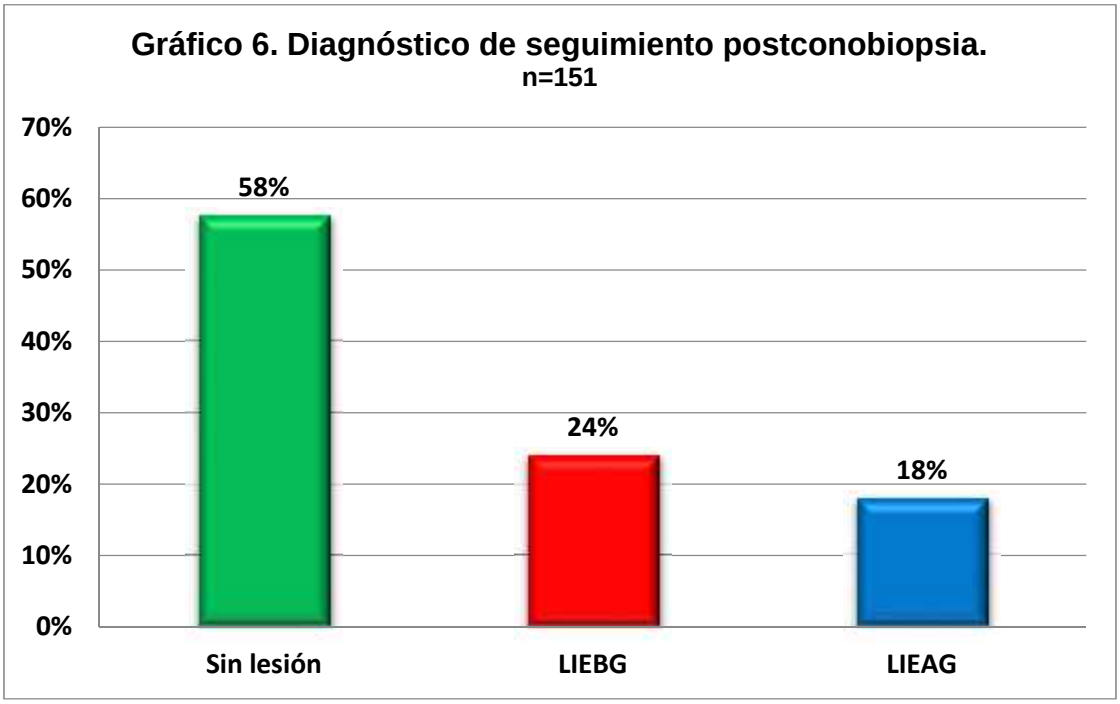

En el **gráfico 7** se observa que hay persistencia o recurrencia en el 42% (64/151) de los casos en seguimiento y 58% (89/151) de las pacientes no presentaron ningún tipo de lesión en el seguimiento postconización cervical.

II POBLACIÓN DE ESTUDIO

Tabla 6. Edad relacionada a la persistencia o recurrencia de lesiones intraepiteliales postconización cervical

		Persistencia o recurrencia				
		Si	**No**	***P****	**OR**	**IC 95%**
Edad	36 a mas	**27**	**34**	**0.701**		
	<36	**37**	**53**			

En la tabla 6 se refleja que la edad del diagnóstico y los antecedentes obstétricos de gestas y partos, no muestran asociación ($p > 0.05$) de persistencia o recurrencia de lesiones intraepiteliales postconización cervical.

Tabla 7 Factores histopatológicos relacionados a la persistencia o recurrencia de lesiones intraepiteliales postconización cervical

	Persistencia o recurrencia				
	Si	**No**	***P****	**OR**	**IC 95%**
LIEAG preconización	51	45	**<0.01**	**3.67**	1.75-7.68
Margen exocervical con lesión	31	33	0.214		
Margen endocervical con lesión	26	18	**0.012**	**2.75**	1.24-6.12
Ambos márgenes con lesión	18	10	**0.009**	**3.31**	1.33-8.26
LIEAG en conobiopsia	41	40	**0.028**	**2.1**	1.08-4.06
Lesión con extensión a glándulas	29	20	**0.005**	**2,69**	1.33-5.44

En la tabla 7 se refleja que las variables con prueba de “chi cuadrado” que muestran asociación de persistencia o recurrencia de lesiones intraepiteliales postconización cervical y estadísticamente significativas (*p* 0.05son:

1. Resultado de lesión intraepitelial de alto grado (LIEAG) preconización (OR 3.67, p <0.01) y en el conobiopsia de cérvix (OR 2.1, p <0.028).
2. Afectación de ambos márgenes, exocervical y endocervical, estén afectados con lesión intraepitelial (OR 3.31, p <0.009) y por la afectación solamente del margen endocervical (OR 2.75, p <0.012).
3. La lesión se extiende a glándulas endocervical (OR 2.69, p <0.005).

En este estudio es importante señalar que no se encontró asociación cuando se encontraba afectado “cualquier margen” o solo el margen exocervical.

DISCUSIÓN DE RESULTADOS

En el presente estudio el porcentaje de persistencia y recurrencia de lesiones intraepiteliales de bajo y alto grado en mujeres que se les realizó seguimiento postconización cervical fue de 42% (24% para la LIE de bajo grado y 18% de LIE de alto grado). Este porcentaje es mayor que los reportados en otros estudios internacionales, lo cual probablemente se explica porque el cáncer cervicouterino ocupa la primera causa de Cáncer en la mujer en nuestro país y por consiguiente las lesiones intraepiteliales tienen una alta prevalencia.

Silvano Costa y col en el 2002 reportan 5.5% de persistencia y recurrencia a los 3 años de seguimiento. R Shaco-Levy et al en el 2013 reportan 13% de persistencia y recurrencia a los 2 años de seguimiento.

Con respecto a la edad y la asociación con la persistencia y recurrencia de las lesiones intraepiteliales que ha sido relacionada a márgenes positivos, no tuvo significancia estadística en este estudio, como el reportado por R Shaco-Levy encontraron en 2013 que la edad (35 años o más) fue un factor relacionado con la recurrencia de lesiones de alto grado postconización (OR 1.33).

En relación a los factores histopatológicos relacionados con la persistencia y recurrencia de las lesiones intraepiteliales, la presencia de lesión intraepitelial de alto grado antes del conobiopsia mostró un riesgo de casi 4 veces de resultar con algún grado de lesión en el seguimiento. SUN Xiao-guang et al en 2009 reportan la lesión de alto grado antes del conobiopsia como un factor de riesgo para afectación

del margen del conobiopsia y predice el riesgo de persistencia y recurrencia postconización (OR 1.9).

Las pacientes con reporte de lesión de alto grado en el espécimen de conobiopsia de cérvix se comprobó tienen un riesgo de 2 veces de persistencia o recurrencia en este estudio. Hallazgos similares se reportan en otros estudios internacionales, lo cual está en relación directa con la severidad de la lesión y la historia natural de la enfermedad (6, 8, 10).

Se encontró que la afectación de ambos márgenes quirúrgicos y del margen endocervical por sí solo, representan cada uno un riesgo de 3 veces para desarrollar persistencia o recurrencia. Estos hallazgos son similares a los encontrados por R. Shaco-Levy et al en 2013 reportando que la persistencia y recurrencia postconización tiene una prevalencia significativamente mayor en paciente con afectación del margen exocervical (30%), endocervical (37%) o ambos (40%) comparando con las pacientes que tienen márgenes sin afectación (2%).

Otro factor relacionado a la persistencia y recurrencia postconización observado en este estudio es cuando la lesión intraepitelial se extiende a glándulas endocervical, independientemente del grado de la lesión, el riesgo de persistencia o recurrencia es de casi 3 veces, lo cual ya ha sido reportado por Ningün Güdücü et al en 2013, sobre todo cuando la lesión es de alto grado (NIC 1 17%, NIC 2 66% y NIC 3 81%), sin embargo de igual manera refiere que la afectación glandular con lesión de bajo

grado puede ser considerada como una lesión con alto potencial de recurrencia y por tanto manejada con estrecho seguimiento. R. Shaco-Levy en 2013 reporta datos similares con 14% de afectación glandular (OR 1.4).

En este estudio, de la misma manera que reportó Bittencourt y colaboradores en el año 2012, tanto el número de fragmentos y la medida de la profundidad del conobiopsia no se encontraron como factores relacionados a persistencia y recurrencia, lo cual podría explicarse por la variabilidad de factores dependientes del operador y de la paciente que influyen en el momento de realizar el procedimiento. (10).

CONCLUSIONES

1. Los factores clínicos: edad, gestas y partos, no están relacionados con la persistencia y recurrencia de lesiones intraepiteliales en el seguimiento postconización cervical.

2. Los factores histopatológicos como: la lesión intraepitelial de alto grado antes de y en el espécimen del conobiopsia, así como la extensión a glándulas endocervical independientemente del grado de la lesión intraepitelial y el reporte de márgenes afectados, están relacionados con la persistencia y recurrencia de lesiones intraepiteliales en el seguimiento postconización.

3. La citología cervical y la histerectomía son los principales métodos de seguimiento de las pacientes postconización.

RECOMENDACIONES

1. Seguimiento individualizado para las pacientes con factores histopatológicos que se comprobaron estadísticamente significativos para la persistencia/recurrencia de las lesiones intraepiteliales cervicales.

2. Considerar la afectación de los márgenes y la extensión glandular, aún en lesiones de bajo grado, como factores con alto potencial de recurrencia y por tanto manejo con estrecho seguimiento.

3. En el departamento de patología estandarizar reporte del estudio histopatológico de especímenes de conobiopsia e Incluir el estado de los márgenes del conobiopsia en todos los reportes histopatológicos.

4. Coordinar trabajo en equipo entre los departamentos de ginecología y patología que garantice el envío correcto de los especímenes y el manejo adecuado de los mismos, según normas internacionales o bien propias del departamento ajustadas a las actuales condiciones y equipos.

REFERENCIAS BIBLIOGRAFICAS

1.Wright TC, Massad SM, Dunton CJ, Spitzer M, Wilkinson EJ, Solomon D. 2006 Consensus guidelines for the management of women with abnormal cervical cancer screening tests. Am J Obstet Gynecol 2007; 197:346-55.

2. Protocolo de Prevención de Cáncer Cérvico Uterino a través del Tamizare con inspección visual con Ácido Acético (IVAA) y Tratamiento con Crioterapia. MINSA. Managua, Agosto 2009, Páginas 8-9.

3. Dirección de Atención Integral a la Mujer, Niñez y Adolescencia: Normas de Prevención y Atención del Cáncer Cérvico Uterino. Ministerio de Salud Nicaragua 2000.

4. Mendoza Rojas, Juan José. Tendencia epidemiológica e histológica de los casos de cáncer diagnosticados por el departamento de Patología del HEODRA, 1990-1999. (Título de Médico General). UNAN-León. 2001.

5. Berek, Jonathan S. Berek&Novak'sGynecology, 14th Edition. 2007. Lippincott Williams &Wilkins.

6. Ruthy Shaco-Levy and col. Positive margin status in uterine cervix cone specimens associated with persistent/recurrent high-grade dysplasia. Original

article. International Journal of Gynecological Pathology. 33: 83-88. Lippincott Williams &Wilkins. 2013.

7. Silvano Costa and col. Factors associated with cone margin involvement in CIN patients undergoing conization equivalent electrosurgical procedure. Original articule. Acta Obstetricia et Gynecologica Scandinavica. *Acta Obstet Gynecol Scand 79: 586–592. 2000.*

8. Silvano Costa and col. Disease Persistence in Patients with Cervical Intraepithelial Neoplasia Undergoing Electrosurgical Conization. GynecologicOncology85, 119–124. Elsevier Science. 2002.

9. SUN Xiao-guang and col. Predictors and clinical significance of the positive cone margin in cervical intraepithelial neoplasia III patients. Original article. Chinese Medical Journal; 122(4):367-372. 2009.

10. Dulcimary Dias Bittencourt and col. Number of fragments, margin status and thermal artifacts of conized specimens from LLETZ surgery to treat cervical intraepithelial neoplasia. Original article. Sao Paulo Med J. 130(2):92-6. 2012.

11. Bae HS, Chung YW, Kim T, Lee KW, Song JY. The appropriate cone depth to avoid endocervical margin involvement is dependent on age and disease severity. Acta Obstet Gynecol Scand. 2013; 92:185–192.

12. Nilgün Güdücü and col. Endocervical glandular involvement, multicentricity, and extent of the disease are features of high-grade cervical intraepithelial neoplasia. Annals of Diagnostic Pathology 17: 345–346. Elsevier. 2013.

13. Bueno B, Raymundo. Estudio del cono biopsia en la sala de ginecología del HEODRA en el período comprendido de 1985-1987. Tesis para optar al título de Ginecología y Obstetricia. León, Nicaragua 1988.

14. Pineda R, M. Estudio de conobiopsia en pacientes del servicio de Ginecología (HEODRA) en periodo comprendido 1988-1991. Tesis para optar al título de Ginecología y Obstetricia. León, Nicaragua 1991.

15. Polanco P, Lennyn. Valoración del legrado endocervical en el seguimiento de pacientes postconización cervical por lesiones de alto grado. Ginecología u Oncología del HEODRA en el periodo Junio 2006-Septiembre 2008. Tesis para portar al título de Ginecología y Obstetricia. León, Nicaragua 2009.

16. Rubio D, et al. Conización cervical: conocimientos actuales y evaluación de las diferentes técnicas quirúrgicas. Prog Obstet Ginecol 2004;47(6):272-7.

17. Biopsia de Cérvix: Conización. Sociedad Española de Ginecología y Obstetricia, SEGO, Madrid, España, 1995.

18. Olaya M., Uribe A. M., Procesamiento de las biopsias en cono de cuello uterino en Colombia. Univ. Méd. Bogotá (Colombia), 53 (1): 26-32, enero-marzo, 2012.

19. Sellors, John W. La colposcopia y el tratamiento de la neoplasia intraepitelial cervical: manual para principiantes. Washington, D.C.: OPS, © 2003.

20. Ministerio de Salud. Normativa 109: Protocolo para la atención de las complicaciones obstétricas. Managua: MINSA, abril 2013, pag 16.

21. Wright TC, Massad SM, Dunton CJ, Spitzer M, Wilkinson EJ, Solomon D. 2006 Consensus guidelines for the management of women with cervical intraepitelial neoplasia or adenocarcinoma in situ for the American Society for Colposcopy and Cervical Pathology (ASCP). Am J Obstet Gynecol 2007;197:346-55.

22 Prognostic value of endocervical sampling following loop excision of high grade intraepithelial neoplasia Cui, Yiwen et al. Gynecologic Oncology 2017, Jan 9. **[Epub ahaead of print] http://dx.doi.org/10.1016/j.ygyno.2017.01.007**

23**.** Heatley MK. Dissection and reporting of the organs of the female genital tract. *J Clin Pathol* 2008;61(3):241-257.

24. Ireland-Jenkin K and Newman M. *Cervical cancer structured reporting protocol,* Royal College of Pathologists Australasia, Surry Hills, NSW, 2013.

ANEXOS

UNIVERSIDAD NACIONAL AUTÓNOMA DE NICARAGUA. FACULTAD DE CCMM

"factores clínicos e histopatológicos asociados a neoplasias intraepiteliales persistentes y recurrentes del cérvix, en pacientes que se les realiza conización cervical en el HEODRA, en el período comprendido entre septiembre 2014-septiembre 2016".

Ficha de recolección de la información

Conobiopsia #: _____ Fecha de toma _____ U/S_____

Nombre: _____ # expediente:_____

Edad_____ Procedencia: (1) Urbana____ (2) Rural___

Antecedentes gineco-obstétricos: Gestas_____ Para _____ Cesáreas____

Resultado de reporte previo: (1) Citología (2) Biopsia cérvix, (3) LEC, (4) otros: _____

Conización:

1 Primera vez___ reconización_____

2 Con bisturí frío____ con ASA diatérmica____ con laser____

3 Integro_____ fragmentado _____

4 Medidas: longitud___ cms, ancho____ cms, profundidad____ cms

5 Unión escamo columnar: bien delimitada___ mal delimitada_____

6 # Bloques_____ 5.7 # láminas _____

6. Diagnóstico histopatológico actual: _____

7. Estado de los márgenes: (1) Positivos___ (2) negativos__ No reportados (especificar): _____

8. Seguimiento:

(1) LEC___ (2) Citología cervical (pap) _____ (3) re-conización_____

(4) HTA_____ ____ (5) Biopsias colposcópica, (6) ninguno

10. Diagnóstico de seguimiento:

(1) Enfermedad persistente_____

(2) Enfermedad recurrente_____

(3) Sin lesión

11. Conducta clínica de seguimiento:

(1) Quirúrgica_____

(2) Papanicolaou_____

(3) IVAA-crio_____

(4) Otro_____