

**UNIVERSIDAD NACIONAL AUTÓNOMA DE NICARAGUA, UNAN-León
ESCUELA DE CIENCIAS AGRARIAS Y VETERINARIAS**

Maestría en Sanidad Animal con mención en Medicina Interna



Tesis para optar al grado de Magister Scientiae en Medicina Interna

Tema: Evaluación ecográfica abdominal en pequeñas especies remitidos a la clínica veterinaria de especialidades salud animal, agosto-noviembre, 2021.

Tesista:

DMV. Osmar Alfredo Soto Gutiérrez

Tutor:

MSc. Willy Manuel Chow Castro. DMV.

MSc. Verónica Danelia Espinoza Pomares. DMV

Asesor Estadístico:

MSc. Rembrandt J. Gutiérrez Vílchez

León, febrero, 2022.

“A la libertad por la Universidad”



Evaluación ecográfica abdominal en pequeñas especies remitidos a la clínica veterinaria de especialidades salud animal, agosto-noviembre, 2021.

INDICE

TABLA DE CONTENIDO

| | | |
|---------------------|---|----|
| <u>I.</u> | <u>INTRODUCCIÓN.</u> | 3 |
| <u>II.</u> | <u>OBJETIVOS.</u> | 5 |
| <u>III.</u> | <u>MARCO TEORICO.</u> | 6 |
| <u>IV.</u> | <u>MATERIALES Y MÉTODO.</u> | 40 |
| <u>V.</u> | <u>RESULTADOS y DISCUSIÓN.</u> | 44 |
| <u>VI.</u> | <u>CONCLUSIONES.</u> | 53 |
| <u>VII.</u> | <u>RECOMENDACIONES.</u> | 54 |
| <u>VIII.</u> | <u>REFERENCIAS BIBLIOGRAFICAS.</u> | 55 |
| <u>IX.</u> | <u>ANEXOS.</u> | 58 |



Evaluación ecográfica abdominal en pequeñas especies remitidos a la clínica veterinaria de especialidades salud animal, agosto-noviembre, 2021.

I. INTRODUCCIÓN.

La ecografía es una herramienta indispensable para la realización de diagnósticos de forma oportuna y certera, ya que es una técnica que reproduce la anatomía del paciente en cualquier plano tomográfico deseado, siendo esta, un examen no invasivo, inocua y que no compromete la vida del animal ⁽¹⁾. Por ello el diagnóstico mediante ultrasonidos ha adquirido en los últimos años un papel relevante en la medicina veterinaria; pero, actualmente, existe un limitado número de reportes que documenten los diagnósticos ecográficos de las diferentes alteraciones que pueden estar afectando a los animales de compañía, como son los perros y gatos.

Chow W; Carballo J R y Carrión S, 2017 en Nicaragua; demostraron que las alteraciones ecográficas en caninos con mayor frecuencia fueron aquellas a nivel del aparato urinario (28%) entre estas están: Nefrolitiasis uni y bilateral, diferenciación corticomedular reducida, Cistitis, Cistolitiasis. Seguido de las alteraciones en el aparato reproductor (23%), piómetra, aborto y en machos abscesos prostáticos y Prostatomegalia. En el aparato digestivo (17%) las alteraciones encontradas fueron: Intususcepción, presencia de cuerpos extraños, engrosamiento parietal (gastroenteritis) y obstrucción por parasitosis. En el bazo la esplenomegalia fue la única alteración encontrada (16%). En hígado las alteraciones fueron cambios en la ecotextura del órgano, así como aumento de tamaño de este (11%). Sólo en el 6% de los casos totales no se observaron cambios sonográficos aparentes. ⁽²⁾

Otro estudio realizado en Chile por Jiménez T. 2017; plantean que, de los 886 informes ecográficos de perros atendidos en clínicas veterinarias particulares, se determinó que la población de perros estudiada predominó el sexo hembra (64%), grupo etario senil (47%) y perros de raza pura (64%). Del total de registros, un 9% no presentó ninguna alteración. Los grupos orgánicos con el mayor número de diagnósticos ecográficos registrados fueron: sistema digestivo (32,8%), sistema nefrouinario (22,1%) y sistema linfático (12,8%). Dentro del sistema digestivo, el hígado fue el principal órgano diagnosticado (45,1%); en el sistema nefrouinario fueron los riñones (57,7%); y en el sistema linfático fue el bazo (57,4%). ⁽³⁾



Evaluación ecográfica abdominal en pequeñas especies remitidos a la clínica veterinaria de especialidades salud animal, agosto-noviembre, 2021.

En Colombia Buitrago J, Osorio J y Cadavid C, 2018; evaluaron la Frecuencia de patologías abdominales diagnosticadas por ecografía abdominal, en las cuales se realizaron 119 ecografías abdominales, de ellas el 82% fue desarrollada en caninos y 18% en felinos, siendo el tracto gastroentérico el más frecuentemente afectado (23,33%), seguido del hígado (16%) y el bazo (8%). La patología reportada con mayor frecuencia fue la inflamación gástrica (8%), seguida de la hepatitis (7,33%) y la gastroenteritis (4%).⁽⁴⁾

Por tanto, en Nicaragua cada vez es frecuente la demanda de realización de estudios ecográficos en pequeñas especies; siendo así, dada la importancia de los estudios ecográficos para un mejor diagnóstico en perros y gatos, se procedió a realizar esta tesis con el objetivo de demostrar las principales alteraciones de los diferentes órganos abdominales que pueden estar afectando a los animales a fin de brindar datos actualizados para futuras investigaciones y así generar nuevos conocimientos referente al tema.



Evaluación ecográfica abdominal en pequeñas especies remitidos a la clínica veterinaria de especialidades salud animal, agosto-noviembre, 2021.

II. OBJETIVOS.

Objetivo general.

- Determinar los tipos de alteraciones en los diferentes órganos abdominales, diagnosticadas por ecografía en caninos y felinos reportados en la clínica veterinaria de Especialidades Salud Animal León y Chinandega.

Objetivos específicos

- Identificar las alteraciones ecográficas en caninos y felinos que fueron remitidos a consulta.
- Esquematizar las alteraciones diagnosticadas por ecografía según aparatos y sistemas implicados en cada canino y felino según la frecuencia de presentación.
- Relacionar la frecuencia de las patologías diagnosticadas por ecografía según sexo, raza y edad.



Evaluación ecográfica abdominal en pequeñas especies remitidos a la clínica veterinaria de especialidades salud animal, agosto-noviembre, 2021.

III. MARCO TEORICO.

Principios de diagnóstico ecográfico

El diagnóstico ecográfico utiliza ondas sonoras de alta frecuencia, a través de las cuales es capaz de realizar una reproducción de la zona explorada. Las ondas sonoras con frecuencias mayores a 20 KHz se clasifican de alta frecuencia, ya que se localizan fuera del rango de audición humana. Para fines diagnósticos, la frecuencia utilizada se localiza típicamente en el rango comprendido entre 2-10 MHz.

Ondas acústicas

La energía acústica es de tipo mecánico, lo que significa que necesita un medio para propagarse, ya que produce un movimiento físico de las moléculas y partículas en la materia que atraviesa. Las ondas de sonido son longitudinales. La dirección de propagación de las partículas dentro de ella es la misma que la propia onda.

La longitud de onda se define como la distancia recorrida en un ciclo, es decir, la distancia entre el mismo punto en sucesivas áreas de compresión y rarefacción. La frecuencia es el número de ciclos por segundos y la velocidad es la distancia recorrida en un tiempo determinado, normalmente 1 segundo.

La velocidad de propagación del sonido a través de tejidos blandos es considerada como un valor bastante constante (aproximadamente 1.540 m/s), por tanto, la longitud de onda y la frecuencia están inversamente relacionadas. Por ello la velocidad de propagación del sonido varía según sean sus propiedades individuales y, en particular, su densidad. Así en tejidos blandos es de 1.540 m/s, a través del hueso es de 4.080 m/s, sangre 1.570 m/s, hígado 1.560 m/s, grasa 1.440 m/s y a través del gas 330 m/s.

La imagen ecográfica que está formada por puntos de luz de diferente brillo, que corresponde a una intensidad variable, del cual se llama ecogenicidad:



Evaluación ecográfica abdominal en pequeñas especies remitidos a la clínica veterinaria de especialidades salud animal, agosto-noviembre, 2021.

- **Hiperecogénico o hiperecoico:** corresponde a una mayor reflexión de sonidos. Los puntos en la pantalla aparecen blancos (imágenes de gas y hueso).
- **Hipoecogénico o hipoecoico:** se ven diferentes tonalidades de gris según la cantidad de ecos producidos. Se corresponden con tejidos blandos.
- **Anecogénicos:** ausencia total de ecos por una transmisión completa de ultrasonidos. Se ve en negro la pantalla. Se corresponde con líquidos. ⁽⁵⁾

Modos de presentación ecográfica

Existen tres modos ecográficos; dos de los cuales se utilizan frecuentemente en las aplicaciones clínicas en medicina veterinaria.

- **Modo A (modo amplitud):** es el que se utiliza con menor frecuencia, pero puede tener una utilidad especial para exploraciones oftalmológicas y otras aplicaciones que requieran mediciones precisas de longitud o profundidad. El modo A es el más simple de los tres modos. El origen de los ecos y la amplitud se representan como picos que se originan en una línea base vertical. El transductor está situado en la parte superior de la línea base.
- **Modo B (modo brillo):** representa los ecos que regresan como puntos, el brillo o la escala de grises es proporcional a la amplitud de los ecos de regreso y la posición corresponde a la profundidad en la que el eco se origina a lo largo de una única línea (representado el eje del haz) desde el transductor. El modo B es representado normalmente con el transductor situado en la parte superior de la pantalla y con la profundidad aumentada hacia el fondo de esta.
- **Modo M o modo TM (modo movimiento o tiempo-movimiento):** se utiliza en ecocardiografía junto con el modo B para evaluar el corazón. Las representaciones en modo M registran, normalmente, la profundidad en el eje vertical y el tiempo en el eje horizontal. La imagen se orienta con el transductor en la parte superior. Las representaciones ecográficas en modo M son útiles para tomar medidas precisas de las paredes y cámaras



Evaluación ecográfica abdominal en pequeñas especies remitidos a la clínica veterinaria de especialidades salud animal, agosto-noviembre, 2021.

cardíacas y para evaluar cuantitativamente la motilidad de las válvulas o las paredes en el tiempo. ⁽¹³⁾

Artefactos de ecografía

El uso incorrecto del equipo, en particular cuando se ajustan los controles, una técnica pobre o una preparación inadecuada del paciente, puede afectar a la calidad y a la interpretación de una imagen ecográfica.

- **Sombra acústica:** esta se produce por estructuras tales como gas o hueso, que reflejan o absorben cerca del 100 % de la onda de ultrasonido. El resultado es que los ecos no atraviesan esta superficie hacia los tejidos más profundos, lo que se representa en una imagen resultante como una línea brillante y ecogénica en la superficie mientras que el área distal es anecogénica o negra.
- **Intensificación acústica:** la energía de la onda de ultrasonido se va atenuando conforme atraviesa los tejidos. A medida que se propaga a través de una estructura de baja atenuación, la onda de sonido pierde menos energía que los tejidos de alrededor. El resultado es un incremento en la fuerza de los ecos que regresan desde zonas distales a estas estructuras y se representa como un área de brillo incrementado en la pantalla.
- **Reverberación:** es la reflexión de la onda de ultrasonido retrógradamente y hacia delante entre el transductor y una superficie altamente reflectante. El artefacto en cola de cometa es una forma especial de artefacto de reverberación y se caracteriza por ecos continuos y de brillo regular. Tiende a ser producidos por cuerpos extraños localizados superficialmente o por burbujas de gas.
- **Imagen de espejo:** la imagen generada por los ultrasonidos se produce por la transformación del tiempo que tarda la onda de ultrasonido en ser reflejada



Evaluación ecográfica abdominal en pequeñas especies remitidos a la clínica veterinaria de especialidades salud animal, agosto-noviembre, 2021.

desde los tejidos hasta el transductor, desde determinada zona o profundidad, asumiendo que se propaga en línea recta hacia y desde el reflector. Interfases cóncavas y convexas, fuertemente reflectantes, tales como la interfase diafragma-pulmón reflejarán la onda sonora hacia un órgano adyacente, como por ejemplo el hígado desde donde los ecos son enviados de nuevo hacia la interfase diafragma-pulmón y de aquí, eventualmente, serán enviados de regreso de nuevo hacia el transductor.

- **Artefacto de lóbulo lateral:** la onda de ultrasonido está compuesta de un lóbulo principal y de otros lóbulos secundarios más débiles, o lóbulos laterales. Normalmente, la imagen se forma como consecuencia de la reflexión producida por los objetos que encuentra la onda primaria. Sin embargo, interfases muy reflectantes en su camino también pueden producir un eco que regresa al transductor. El eco que regresa será representado dentro del camino seguido por el lóbulo principal. Este artefacto se produce en superficies curvadas y reflectores intensos, como ocurre cuando hay aire presente. Una variante de este artefacto es el de falso espesor creado en estructuras tales como la vesícula biliar o la vejiga de la orina. ⁽⁶⁾

Preparación del paciente

El paciente debería de estar en ayunas al menos desde 12 horas antes de la exploración. La comida y el gas presente en el estómago hacen imposible la evaluación de su luz y puede ocultar estructuras de alrededor. Además, el contenido fecal del colon también puede ocultar estructuras circundantes e impide la evaluación completa de su pared, haciendo que la interpretación del examen sea incompleta.

Con el fin de obtener imágenes óptimas es esencial que exista un buen contacto entre el transductor y la superficie de la piel. Esto no es posible a menos que el animal haya sido adecuadamente afeitado o rasurado, puesto que el aire atrapado entre los folículos pilosos produce una reflexión de la onda de sonidos, reduciendo la calidad de la imagen. ⁽⁷⁾



Evaluación ecográfica abdominal en pequeñas especies remitidos a la clínica veterinaria de especialidades salud animal, agosto-noviembre, 2021.

Para obtener una correcta visualización de la cavidad abdominal, se procede al rasurado del animal desde el arco costal hasta la parte más caudal del abdomen, depilando ventral y lateralmente. En perros de tórax profundo tiene que extenderse desde más craneal, para poder visualizar la porción subcostal. Se procede a la aplicación de gel acústico ampliamente en la zona a examinar. ⁽⁶⁾

Posición del paciente

En ecografía abdominal, el animal puede situarse en decúbito lateral derecho o en decúbito dorsal, la elección de uno u otro es cuestión de preferencia personal. Sin embargo, con frecuencia se da el caso de que muchos exámenes es necesario situar al paciente en ambos decúbitos. Depende del tamaño y la configuración del paciente, del área de interés y de la patología presente. Por ello la posición elegida es aquella en la que el área de interés se observe completa y claramente. ⁽⁷⁾

Transductores

En perros pequeños y gatos se pueden utilizar transductores de 7,5 ó 10 MHz. A menudo, en perros de mayor tamaño es útil comenzar utilizando un transductor de baja frecuencia, 5 MHz, para posteriormente ir cambiando a frecuencias más altas que permitirán un estudio detallado de un órgano en particular. Las sondas de 5 MHz permitirán estudiar imágenes de forma adecuada a una profundidad de 15 cm. Las de 7,5 MHz a 7 cm y las de 10 MHz sólo a 4-5 cm. Estas son las frecuencias más utilizadas en pequeños animales, pero en razas de perros grandes puede ser necesario utilizar frecuencias de 2,5-3,5 MHz.

Exploración ecográfica general del abdomen

Las indicaciones para una ecografía general de abdomen incluyen enfermedades de los órganos abdominales, sospecha de neoplasias primarias o metastásicas, linfadenopatía generalizada, ascitis, dolor abdominal, traumatismos y anomalías sanguíneas. Los vasos sanguíneos abdominales pueden ser visualizados en caso de sospecha de shunt portosistémico, invasión tumoral o formación de trombos y,



Evaluación ecográfica abdominal en pequeñas especies remitidos a la clínica veterinaria de especialidades salud animal, agosto-noviembre, 2021.

además, los grandes vasos abdominales sirven como guía para la localizar otras estructuras, tales como ganglios linfáticos o glándulas adrenales. ⁽⁷⁾

Aparato gastrointestinal

Los pacientes pueden explorarse en decúbito dorsal, lateral derecho o izquierdo o de pie si es necesario, para optimizar la ventana acústica desplazando el líquido intraluminal a la región de interés.

El decúbito lateral izquierdo es útil en evaluación del fundus, mientras que el decúbito lateral derecho mejora la evaluación del píloro y del duodeno.

Colocar al animal en pie puede ser útil para estudiar la porción ventral del píloro y del cuerpo del estómago. Sin embargo, los resultados de estos estudios dependen también de la conformación del paciente, del grado de distensión gástrica, de la naturaleza del contenido gástrico y de cooperación del paciente.

Se recomienda realizar estudios en tiempo real con un transductor de alta frecuencia (7,5 MHz o más). Las sondas de alta frecuencia optimizan la evaluación de la estratificación de la pared gastrointestinal (GI). Es necesario realizar cortes longitudinales y transversales de los segmentos GI para evaluar de forma completa el grosor y la extensión de una lesión.

Anatomía ecográfica del tracto gastrointestinal

El grosor de la pared puede medirse colocando cursores en la cara externa de la serosa y en el borde interno de la mucosa. El grosor también varía con el grado de distensión y con el tamaño del perro. El valor medio de la velocidad peristáltica en perros es de 4-5 contracciones por minutos. En perros, el duodeno descendente es más grueso que el resto de los segmentos del intestino delgado. El colon que muchas veces está lleno de gas o de heces, tiene la pared más delgada que el intestino delgado.

En el tracto gastrointestinal pueden identificarse cinco capas ecográficas. Desde la luz hacia la superficie serosa, puede verse la interfase mucosa hiperecoica en contacto con la luz, la mucosa hipoecoica, la submucosa hiperecoica, la capa



Evaluación ecográfica abdominal en pequeñas especies remitidos a la clínica veterinaria de especialidades salud animal, agosto-noviembre, 2021.

muscular hipoecoica y la subserosa y serosas hiperecoicas. A menudo la capa mucosa es más gruesa que la capa muscular, pero la mucosa y la muscular pueden ser del mismo grosor durante el peristaltismo. El contenido luminal normal puede variar y ser de tipo comida, moco, líquido o gas.

Las referencias del rango del grosor normal de la pared de diferentes segmentos del tracto gastrointestinal en perros son los siguientes: duodeno 3-6mm, yeyuno 2-5 mm, ileon 2-4 mm, colon 2-3 mm.

Características ecográficas de las afecciones gastrointestinales

- **Intususcepción:** la característica ecográfica principal de una intususcepción es el aspecto multicapa de la pared (llamada también de anillos concéntricos o signo de anillos) que corresponde a la superposición de las capas parietales del intususceptum y el intususciens. El aspecto varía según la localización y la extensión del tracto GI afectado, la duración del proceso y según la orientación del plano de ecografía respecto al eje de la intususcepción. Muchas veces el intususciens (segmento intestinal externo) está engrosado, edematoso e hipoecoico mientras que el grosor y la estratificación del intususceptum puede tener un aspecto normal. La porción invaginada puede afectar distintos tramos del tracto GI, como el estómago, intestino delgado o el colon.

Las intususcepciones gástricas son muy frecuentes, pero cuando se dan puede ser difícil diagnosticarlas ecográficamente. Con frecuencia la grasa mesentérica invaginada se relaciona con el intususciens.

- **Cuerpos extraños:** estos mucho en tamaño, forma y ecogenicidad. La acumulación local de gas o líquido en el estómago o en parte del tracto intestinal indica íleo mecánico (obstrucción). La distensión anómala con líquido, cuando se observa, ayuda a detectar el material extraño.

Las pelotas son fáciles de identificar debido a su interfase curvilínea característica. Tiene ecogenicidad variable según el material del que estén hechas.



Evaluación ecográfica abdominal en pequeñas especies remitidos a la clínica veterinaria de especialidades salud animal, agosto-noviembre, 2021.

Independientemente del tipo de cuerpo extraño, la presencia de una interfase brillante con sombra acústica marcada es altamente sugestiva de material extraño. Las heces en el colon pueden tener aspecto de cuerpos extraños y el material fecal compacto puede acompañarse sombra acústica.

Los cuerpos extraños lineales se muestran como interfaces lineales brillantes, normalmente acompañadas de sombra acústica y el tramo intestinal afectado suele estar plagado.

La presencia de parásitos gastrointestinales puede mimetizar el aspecto de un cuerpo extraño lineal. Los nematodos (*Ascaris*) se observan como estructuras tubulares, lisas, hiperecoicas. Normalmente estos parásitos adultos no presentan sombra acústica.

Los cuerpos extraños perforantes, como los pinchos, generalmente se quedan anclados dentro del estómago y pueden afectar al tejido blando de los alrededores, dentro y fuera de la cavidad abdominal craneal. La pared perforada estará localmente engrosada y puede verse una pérdida focal de la estratificación.

En los casos de gastritis puede verse un engrosamiento local o difuso de la pared con disminución de la motilidad gástrica. En gastritis graves, el engrosamiento de la pared puede ir acompañado de aumento de la ecogenicidad o disminución de la visualización de la estratificación parietal.

Las úlceras gástricas pueden verse como defectos pequeños de la mucosa rodeados de microburbujas hiperecoicas acumuladas en el lugar de la lesión. En la pared lesionada de algunos animales también puede verse un punteado hiperecoico, compatible con la presencia de gas atraviesa la pared. La acumulación de líquidos y la disminución de la motilidad gástrica son características frecuentes de las enfermedades ulcerativas.

El edema de la pared gástrica, que suele acompañar procesos inflamatorios o ulcerativos subyacentes, se ve como un engrosamiento extenso y moderado de la pared, con alteración de la estratificación. Una capa interna, hipoeoica y delgada rodea la pared finamente estriada que aún queda. Debido a la gravedad del



Evaluación ecográfica abdominal en pequeñas especies remitidos a la clínica veterinaria de especialidades salud animal, agosto-noviembre, 2021.

engrosamiento y a disrupción de la estratificación, esta alteración puede confundirse fácilmente con un tumor.

Las enfermedades inflamatorias intestinales crónicas, como la enteritis linfoplasmocitaria, se acompañan de engrosamiento leve a moderado de la pared intestinal y normalmente afectan gran parte o todos los segmentos intestinales con distinta gravedad. Se observan varias características ecográficas: engrosamiento parietal, de leve a moderado, que afecta fundamentalmente la mucosa, submucosa y/o muscular, aumento difuso de la ecogenicidad de la mucosa o presencia de punteado brillante en la mucosa. En casos de enteritis ulcerativas también puede observarse pérdida de estratificación de la pared.

En cambios inflamatorios graves puede verse edema, hemorragia y fibrosis que distorsionen la estratificación parietal y se acompañen de lesiones en masas sugestivas de proceso tumoral. Casos de inflamación, como pancreatitis o duodenitis, también pueden deberse a extensión regional de un tejido adyacente afectado.

Los cambios inflamatorios que afectan el colon son difíciles de diagnosticar con ecografía. La redundancia de los pliegues suele hacer que se sobreestime el grado de engrosamiento de la pared.

- **Perforación y dehiscencia:** En perforaciones secundarias a cuerpos extraños, úlceras profundas y dehiscencia postquirúrgica, la pared afectada está engrosada e hipoecoica y se observa una pérdida local de estratificación. En algunos casos puede verse un trayecto hiperecoico atravesando la pared y el mesenterio adyacente puede tener aumentada de forma significativa la ecogenicidad debido a esteatitis o peritonitis local. En muchos casos puede verse acumulación de líquido cerca del punto de perforación o dehiscencia, y en ocasiones, puede detectarse la presencia de gas libre dentro de la cavidad peritoneal como interfases lineales pequeñas y brillantes en la porción superior del abdomen, que puede acompañarse de artefactos en cola de cometa. ⁽⁸⁾



Evaluación ecográfica abdominal en pequeñas especies remitidos a la clínica veterinaria de especialidades salud animal, agosto-noviembre, 2021.

HIGADO.

Los animales pueden ser explorados en decúbito dorsal, izquierdo o derecho, después de la aplicación del gel acústico. La habilidad de visualizar el hígado en pequeños animales está relacionada con la conformación del cuerpo, con el tamaño del hígado, y con el contenido gastrointestinal.

Normalmente, el hígado puede explorarse completamente en los planos transversos y longitudinales a través de una aproximación subcostal, siempre que el estómago no esté distendido con ingesta o gas. ⁽⁸⁾

En perros obesos, existe una gran cantidad de grasa falciforme que dificulta la exploración. Si se dirige el transductor caudalmente, se obtiene un corte oblicuo y, si se sitúa paralelo al esternón, se visualiza en un plano dorsal. ⁽⁹⁾

El hígado es el mayor órgano abdominal y se localiza en la parte craneal del abdomen. La técnica de ecografía del hígado está indicada en perros con ictericia, ascitis, pérdida progresiva de peso, vómitos, letargia y pirexia de origen desconocido, entre otros síntomas ⁽¹⁰⁾. Se utiliza una sonda de 5 MHz, sectorial o convexa en animales de tórax profundo, pudiendo aumentar la frecuencia a 7 MHz en razas pequeñas, para optimizar mejor la imagen.

Está delimitado cranealmente por la interfase diafragma pulmón, y caudalmente por el estómago. A la izquierda, se encuentra el bazo y el estómago, y a la derecha, el lóbulo caudado contacta con la fosa renal del riñón derecho.

Para comenzar el examen, se procede a visualizar el hígado en un corte sagital del mismo, colocando el transductor en la línea media ventral del abdomen (en el último o en los dos últimos espacios intercostales), con la marca indicadora apuntando al proceso xifoides. En perros pequeños, normalmente, se puede visualizar el hígado mediante un abordaje subcostal y junto al estómago, siempre que no esté muy distendido. Girando el transductor hacia la izquierda y caudal a la línea media, se visualiza el lado izquierdo del hígado. Hacia la derecha de la línea media se identifica la vesícula biliar. ⁽⁶⁾



Evaluación ecográfica abdominal en pequeñas especies remitidos a la clínica veterinaria de especialidades salud animal, agosto-noviembre, 2021.

Anatomía ecográfica del hígado normal

Parénquima y tamaño

En perros el hígado se compone de cuatro lóbulos, cuatro sub-lóbulos y dos procesos; lóbulo izquierdo (lateral y medial), lóbulo cuadrado, lóbulo derecho (lateral y medial) y lóbulo caudal (proceso papilar y caudal), los cuales no pueden ser fácilmente distinguidos a menos que los separe una efusión peritoneal.

El lóbulo izquierdo forma entre un tercio hasta aproximadamente la mitad del total de la masa hepática y contacta con la porción izquierda de la vesícula biliar. El lóbulo cuadrado es relativamente central y rodea parcialmente la vesícula biliar. La parte derecha de la vesícula biliar está en contacto con el lóbulo medial derecho. El proceso caudal del lóbulo caudal es la extensión más caudal del hígado, en el lado derecho, y se extiende hasta el nivel del riñón derecho.

El parénquima hepático normal es uniformemente hipoecoico con ecotextura gruesa cuando lo comparamos con el bazo. Su relación con el córtex renal es más variable, aunque generalmente es hiperecoica.

Características ecográficas de las afecciones hepáticas

Se encuentran muchas afecciones hepáticas en perros las cuales pueden causar alteraciones en el parénquima focales, multifocales o difusas. La evaluación del hígado debe de incluir varios parámetros: contorno y tamaño del hígado, ecogenicidad del parénquima y atenuación del haz de ultrasonido, así como la distribución de las anormalidades.



Afecciones hepáticas difusas

Las alteraciones difusas hepáticas pueden ser difíciles de diferenciar de las enfermedades multifocales mal definidas. Típicamente, estas afecciones afectan a todos los lóbulos, aunque no siempre simétricamente. La ecogenicidad del parénquima puede estar aumentada, reducida o no afectada. Estas afecciones pueden afectar la uniformidad del parénquima y deformar el margen hepático. La evaluación del contorno hepático se ve facilitada con la presencia de derrame peritoneal.

Diagnóstico diferencial de alteraciones difusas en la ecogenicidad del parénquima hepático ⁽⁸⁾

| Hiperecogenicidad | Hipoecogenicidad | Ecogenicidad mixta |
|--------------------------------------|-------------------------------------|--|
| Hepatopatía esteroide | Congestión pasiva | Hepatopatía esteroide asociada a hiperplasia benigna u otras combinaciones de procesos |
| Lipidosis | Hepatitis aguda o colangiohepatitis | Hepatitis |
| Otras hepatopatías vacuolares | Linfoma | Linfoma |
| Hepatitis crónica | Leucemia | Carcinoma hepatocelular |
| Fibrosis | Neoplasias histiocíticas | Metástasis |
| Cirrosis | Amiloidosis | Necrosis |
| Linfoma | | Amiloidosis |
| Tumor de mastocitos | | |

Afecciones hepáticas focales del parénquima

La evidencia de una lesión focal está muy influida por sus características de imagen. Por lo tanto, para un determinado tamaño, es más probable que se detecte un quiste



Evaluación ecográfica abdominal en pequeñas especies remitidos a la clínica veterinaria de especialidades salud animal, agosto-noviembre, 2021.

aneicoico que un nódulo de tejido blando de ecogenicidad similar a uno del parénquima adyacente normal. Aunque se pueden detectar muchos tipos diferentes de lesiones focales por ecografía el aspecto de estos procesos es muy variable, siendo una limitación para la especificidad del diagnóstico. ⁽⁸⁾

Diagnósticos diferenciales de lesiones hepáticas focales con ecografía ⁽⁸⁾

| Anecoico | Hipoecoico | Hiperecoico | Ecogenicidad mixta |
|-----------------------|---------------------|-------------------------------|---------------------------|
| Quiste | Hiperplasia nodular | Hiperplasia nodular | Hiperplasia nodular |
| Tumor quístico | Metástasis | Neoplasia primaria | Neoplasia primaria |
| Necrosis | Linfoma | Metástasis | Metástasis |
| Absceso | Neoplasia primaria | Mineralización o colelitiasis | Absceso |
| Hematoma | Absceso | Absceso | Hematoma |
| | Necrosis | Granuloma | |
| | Hematoma | Gas | |

Diagnóstico diferencial de alteraciones en el volumen hepático. ⁽⁸⁾

| Hepatomegalia difusa | Hepatomegalia focal o asimétrica | Hígado pequeño |
|------------------------------|---|--------------------------------|
| Hepatopatía esteroide | Neoplasia primaria o secundaria | Shunt portosistémico congénito |
| Lipidosis | Absceso | Displasia microvascular o |



| | | |
|--|----------------------------------|--------------------------------------|
| | | hipoplasia primaria de la vena porta |
| Hepatitis o colangiohepatitis | Quiste | Linfoma |
| Congestión pasiva | Leucemia | Cirrosis |
| Neoplasia de células redondas: linfoma, histiocitosis maligna, mastocitos | Granuloma | Fibrosis |
| Carcinoma masivo hepatocelular o metástasis | Trombosis | Hipovolemia severa |
| Amiloidosis | Hepatomegalia focal o asimétrica | |
| Tumor de mastocitos | Neoplasia primaria o secundaria | |

BAZO.

Preparación y técnica de exploración

Para examinar el bazo hay que situar al animal en decúbito lateral derecho o dorsal. Rasurar ampliamente la zona, a veces incluso desde el proceso xifoideo hasta la ingle, debido a que puede encontrarse alargado. Dependiendo del tamaño del animal se usa un transductor convexo o sectorial, con una frecuencia que varía de 5-10 MHz.

La exploración debe realizarse en sus dos porciones: cabeza y cuerpo-cola, lo que es relativamente sencillo si el ecografista sigue el bazo en la pantalla del monitor.

La cabeza del bazo se localiza a lo largo de la pared abdominal izquierda, caudal y lateral al estómago. Una parte, está contenido dentro del arco subcostal. Para visualizarla, el transductor debe estar posicionado en posición sagital a lo largo del



Evaluación ecográfica abdominal en pequeñas especies remitidos a la clínica veterinaria de especialidades salud animal, agosto-noviembre, 2021.

abdomen craneoventral izquierdo. Puede ser necesario mover el transductor desde craneal a caudal para visualizar sus límites. El transductor se mueve a lo largo del arco costal o de los espacios intercostales para obtener los diferentes cortes longitudinales.

Para el explorar el cuerpo y la cola del bazo, la profundidad de campo se reduce a 4-5 cm, ya que es un órgano poco profundo. El transductor se sitúa a lo largo del lado izquierdo del abdomen craneal, obteniendo así un plano transversal (margen craneal del bazo situado en el lado izquierdo de la pantalla). En este corte no se visualiza el parénquima esplénico, por lo que la sonda debe ser movida de izquierda a derecha hasta llegar a la cola del bazo.

Para evaluar la porción media a caudal del bazo, se debe realizar una visión retrógrada hacia la cabeza del bazo; de esta forma, la parte caudal se visualiza a la derecha, y se realiza un barrido de derecha a izquierda lentamente hasta llegar a la cabeza del órgano. ⁽⁶⁾

Hay que tener cuidado si se quiere sedar al animal, ya que la acepromacina y los barbitúricos pueden producir esplenomegalia. ⁽¹¹⁾

Anatomía ecográfica del Bazo

En perros, los márgenes del bazo son redondeados y se extienden hacia caudal y hacia el lado derecho del abdomen. La esplenomegalia con ecogenicidad normal es un hallazgo frecuente en perros sedados con acepromacina. Sin embargo, también puede observarse secundaria a hematopoyesis extramedular, enfermedades infecciosas, torsión esplénica o infiltraciones malignas. Como ocurre en linfomas y mastocitomas.

Anomalías focales y multifocales del parénquima esplénico

Los nódulos esplénicos de ecogenicidad y tamaño variable son un hallazgo frecuente y poco específico. El diagnóstico diferencial incluye: hematopoyesis



Evaluación ecográfica abdominal en pequeñas especies remitidos a la clínica veterinaria de especialidades salud animal, agosto-noviembre, 2021.

extramedular, hiperplasia nodular, hematoma, infarto, neoplasia infiltrativa como linfoma, mastocitoma, histiocitosis diseminada y sarcoma indiferenciado y enfermedad metastásica.

La ecotextura moteada del bazo, con nódulos hipoeoicos múltiples es sugestiva de linfoma, aunque también puede observarse en otros procesos benignos o malignos. La presencia de nódulos muy hiperecoicos a lo largo del borde mesentérico del bazo, con o sin sombra acústica distal, es un hallazgo frecuente en perros de edad avanzada. Se trata de mielolipomas. Estas lesiones benignas también pueden observarse en la profundidad del parénquima esplénico, generalmente a lo largo de los vasos sanguíneos. Pueden variar tanto en tamaño como en número.

Los quistes y abscesos esplénicos son pocos frecuentes y se presentan como cavidades llenas líquidos de ecogenicidad variable, similares a los presentes en hígado. Ecográficamente no se pueden diferenciar de hematomas o masas cavitadas ⁽⁸⁾

APARATO URINARIO.

RIÑONES Y URÉTERES.

Preparación y técnica de exploración

Antes de realizar el examen ecográfico se debe rasurar el pelo del paciente y aplicar gel de ultrasonidos en la piel para optimizar las imágenes renales. El paciente puede colocarse en decúbito dorsal o lateral izquierdo o derecho. Generalmente el riñón izquierdo se visualiza mejor con un abordaje ventrolateral, el riñón derecho es más difícil de examinar, sobre todo en animales de tórax profundo, debido a su localización en el abdomen craneodorsal.

El abordaje subcostal ventrolateral derecho suele ser suficiente. Sin embargo, en algunos animales puede ser necesario el abordaje lateral a través de los espacios intercostales 11 o 12. La visualización del riñón derecho también puede ver afectada



Evaluación ecográfica abdominal en pequeñas especies remitidos a la clínica veterinaria de especialidades salud animal, agosto-noviembre, 2021.

por la presencia de contenido intestinal, sobre todo en el duodeno descendente, colon ascendente o ciego.

En perros de raza pequeña se recomienda el uso de transductores de alta frecuencia (7,5 MHz o más), mientras que los riñones de perros de raza grande suelen necesitar sondas con mayor poder de penetración (5 MHz o menos).

Anatomía ecográfica de los riñones

Para visualizar el riñón izquierdo por ecografía es necesario tumbar al animal en decúbito lateral derecho y posicionar la sonda ventral a la musculatura sublumbar caudal a la última costilla. El riñón izquierdo está inmediatamente caudal al fundus del estómago y caudomedial a la cabeza del bazo. En perros en decúbito lateral, se usa el bazo como ventana acústica para localizarlo. Se posiciona la sonda en un plano sagital del cuerpo, a la izquierda de la línea media. El riñón izquierdo se encontrará dorsal al bazo.

El riñón derecho está localizado más dorsal y craneal que el izquierdo. Así, para observarlo, hay que posicionar al paciente en decúbito lateral izquierdo y situar el transductor en el decimoprimer y decimosegundo espacio intercostal, caudal al arco costal (a veces hay que dirigir el haz de ultrasonidos por debajo del arco costal para visualizarlo en su totalidad). ⁽⁶⁾

Características ecográficas de las afecciones renales.

Enfermedades difusas del parénquima renal

El aumento de la ecogenicidad renal es uno de los hallazgos más frecuentes en perros con insuficiencia renal. Muchas enfermedades renales pueden ir asociadas al aumento de la ecogenicidad cortical y medular en fases agudas o crónicas del proceso. La nefritis intersticial y glomerular, la nefrosis o necrosis tubular aguda, la enfermedad renal terminal y la nefrocalcinosis pueden causar hiperecogenicidad renal. En algunas de estas enfermedades, la ecogenicidad cortical puede estar especialmente aumentada, resaltando la diferenciación corticomédular. Este



Evaluación ecográfica abdominal en pequeñas especies remitidos a la clínica veterinaria de especialidades salud animal, agosto-noviembre, 2021.

cambio puede ser acusado en casos de necrosis tubular aguda y en caso de depósito de oxalato cálcico, debido a intoxicación por etilenglicol. En otros casos, tanto la corteza como la medula pueden verse hiperecoicos, dando lugar a una disminución de la diferenciación corticomedular.

Los riñones con nefritis intersticial aguda tienden a ser más pequeños, irregulares y tener el parénquima más ecogénico de forma difusa, el proceso de remodelación de estos riñones incluye fibrosis, causa distorsión de la arquitectura normal. También pueden observarse mineralización distrófica lineal o irregular en estos riñones, sobre todo en la región del sistema colector, donde la mineralización se observa como focos hiperecoicos bien o mal definidos, con sombra acústica.

Los procesos neoplásicos pueden provocar cambios renales o multifocales. Otro hallazgo puede ser un halo hipoecoico en la periferia de la corteza, focos o estrías hiperecoicas a través de la medula y causar distorsión marcada de la arquitectura renal.

Procesos focales del parénquima renal

Las lesiones renales focales, con o sin significado clínico son frecuente. Los quistes renales, nefrolitos o mineralización distrófica y los infartos corticales son más frecuentes que las neoplasias primarias, las metástasis, los granulomas y los abscesos. Los quistes renales benignos son estructuras anecoicas, redondas u ovaladas, con un borde hiperecogénico delgado y bien delimitado y pueden presentar refuerzo posterior. Pueden ser solitarios o no y de tamaño variable. Pueden observarse ecos internos asociados a hemorragias o a detritos necróticos. Muchos de estos quistes se hallan en la corteza o en la unión corticomedular, pueden ser secundarios a enfermedad renal crónica.

Las masas o nódulos solidos suelen tener ecos internos estáticos, que pueden afectarse al modificar la ganancia y generalmente no presentar refuerzo posterior.

Los abscesos renales pueden diferenciarse de los quistes renales verdaderos por la presencia de ecos y de sedimentos en su interior, y sobre todo por tener un



Evaluación ecográfica abdominal en pequeñas especies remitidos a la clínica veterinaria de especialidades salud animal, agosto-noviembre, 2021.

contorno regular y poco demarcado. Pueden tener refuerzo posterior si su recuento es relativamente bajo.

Vejiga y uretra.

Preparación y técnica de exploración

Se rasura el pelo del abdomen ventral, a la altura del hueso púbico, y se aplica gel de ecografía sobre la piel. Es preferible realizar un abordaje transabdominal con el animal en decúbito dorsal, aunque puede usarse el decúbito lateral derecho o izquierdo o el animal en estación para confirmar la presencia de sedimento o cálculos intraluminales, que caerán por gravedad a la pared dependiente. Si se quiere ecografiar la uretra peneana debe rasurarse el pelo del periné de la región craneal al escroto.

Se recomienda un transductor de frecuencia de 5 a 7 MHz o mayor para evaluar de forma completa la vejiga y la uretra se deben usar dos planos complementarios: longitudinal y transversal.

Las mejores imágenes de la vejiga se obtienen cuando ésta distendida de forma moderada. Si la vejiga está vacía y se sospecha que pueda haber alguna patología en ella, se recomienda evaluarla después de esperar un rato a que se rellene de forma natural, colocar una sonda urinaria y llenar la vejiga con suero salino estéril e isotónico.

Anatomía ecográfica de la vejiga y de la uretra

La vejiga se encuentra en el abdomen caudoventral y la uretra se extiende hacia el canal pélvico. El colon descendente, la aorta y la vena cava caudal son dorsales a la vejiga. Estos vasos pueden identificarse por su localización y usando Doppler color. En hembras no esterilizadas, el cuerpo del útero discurre entre la vejiga y el colon.



Evaluación ecográfica abdominal en pequeñas especies remitidos a la clínica veterinaria de especialidades salud animal, agosto-noviembre, 2021.

Histológicamente la vejiga tiene cuatro capas: mucosa (hipoecoica), submucosa (hiperecoica), muscular (hipoecoica) y serosa (hiperecoica) ⁽¹⁴⁾. Sin embargo, es difícil distinguir estas capas ecográficamente como se hace con el tracto gastrointestinal. El grosor de la pared vesical disminuye a medida que el volumen vesical aumenta. El grosor de la pared aumenta hasta 1 mm a medida que aumenta el peso en perros.

El triángulo vesical no está claramente delineado del resto de pared vesical. No se observa la entrada de los uréteres en la vejiga a no ser que estos estén dilatados. En la pared dorsal puede observarse la pupila uretral, que no debe confundirse con un engrosamiento focal anómalo de la pared.

La orina normal que hay dentro de la vejiga es anecoica, sin embargo las imágenes de la vejiga son susceptibles a mostrar artefactos del lóbulo lateral que dan apariencia de pseudosedimento.

En perros, la próstata rodea la parte proximal de la uretra. Las sombras que se originan en el pubis oscurecen la visualización de su porción intrapélvica caudal. La porción proximal de la uretra peneana está dentro del cuerpo esponjoso, entre el cuerpo cavernoso (dorsalmente) y el bulbo esponjoso y el músculo retractor del pene ventralmente. La uretra peneana distal se localiza dentro del surco uretral del hueso del pene (dorsal) y el bulbo del glande (ventral). Normalmente, no se puede ver la luz uretral a no ser que haya distensión de la vejiga urinaria, en tal caso debe sospecharse de obstrucción uretral. La pared uretral está compuesta de las mismas capas histológicas que la vejiga. Estas capas no son fácilmente visibles cuando son normales.

Características ecográficas de las afecciones de la vejiga y la uretra

Cistitis

Normalmente, la cistitis provoca un engrosamiento hipoecoico, extenso e irregular de la pared vesical. Muchas veces, este engrosamiento es mayor en la cara craneoventral de la vejiga urinaria. Los cambios en la pared vesical pueden ir



Evaluación ecográfica abdominal en pequeñas especies remitidos a la clínica veterinaria de especialidades salud animal, agosto-noviembre, 2021.

asociados a la presencia de otros hallazgos como cálculos vesicales o coágulos de sangre. La cistitis polipoide puede tener un aspecto ecográfico similar al de las neoplasias parietales, por lo que se recomienda realizar biopsias.

La cistitis enfisematosa se caracteriza por la presencia de bacterias, *Escherichia coli*, *Aerobacter aerogenes*, *Proteus mirabilis* y *Clostridium sp*, dentro de la pared vesical y es más frecuente en perros diabéticos con glucosuria. Ecográficamente se ve como interfaces multifocales, irregulares e hiperecoica con artefactos de reverberación distal. Colocar al paciente en diferentes posiciones ayuda a distinguir este proceso de otros en los que puede haber gas libre en la vejiga. El gas libre luminal se mueve con la posición del animal, mientras que el gas en la pared vesical sigue en la misma posición.

Neoplasia

La neoplasia más frecuente de la vejiga es el carcinoma de células de transición. Este tipo de neoplasia suele verse como una masa de la pared vesical irregular, con base ancha, que se proyecta al interior de la luz. Muchas veces tienen ecogenicidad mixta y dan la impresión de que puede ser hiper, iso o hipoeoico comparadas con la pared vesical. Su localización más frecuente es en el cuello (trígono) y en la pared dorsal de la vejiga. Es frecuente que la masa se extienda hacia la uretra proximal.

Las neoplasias uretrales más comunes en perros son: carcinoma de células de transición, carcinoma de las células escamosas y adenocarcinoma. Muchas veces las neoplasias de la uretra proximal son causadas de invasión local de neoplasias vesicales o prostáticas.

Cálculos

Los cálculos de la vejiga o de la uretra suelen ser móviles y se localizan en la porción dependiente de la luz. Normalmente son esféricos y tienen una interfase curvilínea hiperecoica. Sin embargo, puede haber una gran variabilidad en tamaños y formas.



Evaluación ecográfica abdominal en pequeñas especies remitidos a la clínica veterinaria de especialidades salud animal, agosto-noviembre, 2021.

La presencia de sombra acústica distal es variable y es más fácil de ver con transductores de alta frecuencia y con cálculos de grosor mayor. También pueden observarse artefactos de reverberación distal a los cálculos vesicales. La presencia de una colección de cálculos pequeños o sedimento mineralizado puede generar una interfase lineal. Muchas veces este sedimento queda en suspensión al agitar suavemente la vejiga.

Aunque la uretra no puede evaluarse de forma completa mediante ecografía, si pueden identificarse cálculos uretrales, particularmente proximal al hueso del pene. Observar una vejiga de la orina de gran tamaño y dilatación de la luz de la uretra es sugestivo de obstrucción uretral.

Coágulos de sangre intraluminales y hemorragia parietal

La presencia de sangre, tanto en la luz como en la pared de la vejiga, puede tener aspecto variable y puede confundirse con patología inflamatoria exuberante o con neoplasia. Generalmente, los coágulos intraluminales son hiperecoicos y pueden tener desde forma lineal a ser masas de gran tamaño. La hemorragia parietal provoca un engrosamiento difuso de la pared.

Traumatismos

El método de elección para el diagnóstico de rotura de uretra o vejiga urinaria es la cistouretrografía retrógrada con contraste positivo. Ecográficamente, la pared de una vejiga rota está engrosada y se observa derrame peritoneal, la ecogenicidad del cual depende de la celularidad de la orina. También pueden acumularse cálculos u otros detritos en la cavidad peritoneal. En ocasiones puede verse un defecto hipoecoico o un trayecto en la pared de la vejiga. ⁽⁸⁾

APARATO REPRODUCTOR DE LA HEMBRA.

Técnica de exploración

Los únicos órganos del tracto reproductor femenino que se exploran de forma rutinaria con ecografía son los ovarios y el útero. Los oviductos normalmente son



Evaluación ecográfica abdominal en pequeñas especies remitidos a la clínica veterinaria de especialidades salud animal, agosto-noviembre, 2021.

demasiados pequeños para ser vistos, la vulva y la vagina son difíciles de ecografiar con un abordaje transabdominal debido a su localización intrapélvica. Las glándulas mamarias no suelen ser examinadas.

Las indicaciones para la exploración ecográfica del tracto reproductor de la hembra son: diagnóstico de gestación, evaluación del desarrollo y la viabilidad fetal, descarga vaginal, signos clínicos compatibles con alteraciones hormonales que sugieran disfunción ovárica y masas en perras no esterilizadas. Las indicaciones para la ecografía de las glándulas mamarias son: hallazgos anormales en la palpación (tumefacción, dolor y calor) y la necesidad de evaluar la extensión de una neoplasia mamaria.

El examen se realiza con el paciente en decúbito dorsal. El abordaje en decúbito lateral puede ser útil para examinar los ovarios. Normalmente un transductor de 5 MHz es suficiente para evaluar un útero lleno de líquido, estructuras fetales o masas abdominales, sin embargo, un transductor de 7,5 ó 10 MHz proporciona mayor detalla para explorar estructuras pequeñas y se recomienda en muchas indicaciones. Para evaluar la glándula mamaria se recomiendan transductores de alta resolución (7,5 MHz o mayor).

Ovarios

Anatomía ecográfica normal

Los ovarios se localizan caudales y muchas veces laterales, a los polos caudales de los riñones, que sirven de referencia anatómica para identificarlos. Son ovalados y miden aproximadamente 2 cm de longitud en perras. El aspecto de los ovarios varía a lo largo del ciclo estral, aunque los cambios ecográficos que se producen durante el ciclo ovárico han sido bien estudiados en perras.



Evaluación ecográfica abdominal en pequeñas especies remitidos a la clínica veterinaria de especialidades salud animal, agosto-noviembre, 2021.

Afecciones ováricas

Las afecciones ováricas son poco frecuentes en perras, en la mayor parte de casos el diagnóstico presuntivo de enfermedad ovárica se basa en los signos clínicos del paciente y la ecografía se usa para confirmar esta sospecha antes que ser usada como primer método diagnóstico. Los quistes ováricos se ven como estructuras anecoicas, bien circunscritas de pared delgada y con refuerzo posterior. Los quistes hormonalmente inactivos, que surgen de la bolsa ovárica y los quistes foliculares luteinizantes productores de hormonas, no pueden distinguirse ecográficamente.

Los folículos y cuerpos lúteos de gran tamaño pueden confundirse con quistes ováricos, por lo que encontrar estructuras llenas de líquido en el ovario debe ser interpretado bajo la luz de la presentación clínica. Otros hallazgos concomitantes frecuente son ascitis, piómetra e hiperplasia endometrial quística. ⁽¹⁶⁾

Útero

Anatomía ecográfica

El útero no grávido veces es difícil de identificar, ya que en perras normalmente no se ve. Es más fácil identificarlo en el abdomen caudal, entre la vejiga (ventral) y el colon descendente (dorsal). Su tamaño y forma depende de varios factores: tamaño del animal, historia de gestaciones anteriores y momento del ciclo estral. Una vez localizado el cérvix o el cuerpo del útero, se sigue cranealmente hasta su bifurcación y los cuernos uterinos. Un abordaje alternativo consiste en identificar los cuernos uterinos cerca de los ovarios, sin embargo, su pequeño diámetro en este punto dificulta su identificación. Incluso en los casos en los que si se idéntica el cérvix y el cuerpo del útero, en una hembra no gestante, los cuernos uterinos no pueden ser visibles debido a su tamaño pequeño y al hecho de estar rodeados de asas intestinales.

En perras castradas, el muñón uterino no es muy aparente y puede verse como una estructura tubular en saco ciego, entre la vejiga de la orina y el colon. ⁽⁸⁾



Apariencia normal

Útero no grávido

Colocando el transductor transversalmente a lo largo del abdomen se visualiza la vejiga en el eje corto. El cérvix aparece como una estructura circular hipoeocogénica situada entre la vejiga que es anecogénica y un semicírculo hiperecogénico que es colon. Cuando el transductor se desplaza en dirección craneal, el cuerpo del útero se puede observar en el eje corto. Tiene un diámetro menor que el cérvix, con una apariencia relativamente homogénea y no se aprecia el lumen. Los cuernos uterinos tienen forma oval y aparecen como estructuras hipoeocogénicas situadas a cada lado de la línea media, los cuernos uterinos normales no suelen ser visualizados con facilidad debido a la presencia de asas intestinales. ⁽⁷⁾

Aspecto ecográfico del útero canino durante el ciclo estral. ⁽⁸⁾

- **Diestro tardío y anestro:** Uniformemente hipoeocico, no se observa estratificación de la pared ni eco luminal, difícil distinguir vagina y cérvix de cuerpo uterino.
- **Proestro, Estro, Metaestro y Diestro temprano:** Eco luminal hiperecicoico de 1mm capa interna de la pared uterina hipoeocica, presente de forma variable, relativamente fácil de detectar, de 1 a 3 más grande el diámetro comparado con el anestro, agrandamiento focal de cérvix con aspectos de ojos de buey en sección transversal, debido a las múltiples capas.

Útero grávido

La gestación puede ser diagnosticada usando la ecografía tan pronto como a los 17 días después del pico de LH (hormona luteinizante) en la perra. En esta fase, el saco gestacional está compuesto enteramente de saco vitelino y aparece como una discreta esfera anecogénica dentro del lumen uterino midiendo aproximadamente 2mm de diámetro. Estos se van colocando, repartiéndose a lo largo de ambos



Evaluación ecográfica abdominal en pequeñas especies remitidos a la clínica veterinaria de especialidades salud animal, agosto-noviembre, 2021.

cuernos uterinos. Por este motivo el tamaño del útero aumenta y se puede identificar con mayor facilidad, no siendo necesario recurrir a la vejiga como ventana acústica. Las diferentes capas de la pared uterina se pueden diferenciar en la imagen ecográfica, el miometrio en el exterior con un aspecto hipoecogénico y el endometrio en una localización interior relativamente hiperecogénico.

El embrión puede ser observado cerca del día 21 de gestación como una pequeña estructura ecogénica localizada cerca del endometrio.

Por el día 25, los sacos gestacionales tienen aproximadamente 1 cm de diámetro y tienen una forma más oval que esférica. El embrión es grande, se distinguen los dos polos y empieza a separarse del endometrio haciéndose más fácil su visualización.

En algunas ocasiones el saco alantoideo ocupa la vesícula entera y el saco vitelino queda como una estructura tubular plegada. Hay que tener cuidado de no confundir esto con una imagen que indique anormalidad o membranas fetales separadas. Por día 35, se distingue en el feto la cabeza, el tronco y el abdomen, y se pueden observar los movimientos del feto. El esqueleto ya desarrollado se puede ver como estructuras hiperecogénicas en el feto y después del día 40 se produce un incremento marcado de la sombra acústica como consecuencia de la calcificación progresiva.

Dentro del corazón fetal se pueden evidenciar cada una de las cámaras cardíacas y las válvulas que tienen un aspecto hiperecogénico. Otras estructuras anatómicas como el estómago relleno de líquido, la vejiga urinaria y los grandes vasos se pueden ver como estructuras anecogénicas. Los pulmones no están llenos de aire todavía y aparecerán como una región ecogénica dentro de la caja costal rodeando al corazón. Los pulmones son hiperecogénicos con respecto al hígado y además se puede observar una línea que los separa y corresponde a la posición del diafragma. Hacia el final de la gestación los riñones e intestinos del feto se vuelven visibles.

Aunque la ecografía permite la identificación del concepto muy al inicio de la gestación, cuando se realizan diagnósticos de gestación rutinarios en la perra es aconsejable esperar hasta el día 28 después de la última monta. Esto es debido a



Evaluación ecográfica abdominal en pequeñas especies remitidos a la clínica veterinaria de especialidades salud animal, agosto-noviembre, 2021.

la variabilidad en el tiempo entre la monta y la concepción en la perra y así se reducirá el riesgo de resultados falsos negativos. Las vesículas embrionarias son bastantes grandes para identificarlas y los latidos del corazón fetal son suficientemente visibles para confirmar su viabilidad incluso si la perra ha tenido una monta tardía y el concepto es previsiblemente más joven.

El uso de la ecografía no es recomendado para determinar el tamaño de la camada, y es aún más problemático al final de la gestación cuando los fetos son grandes y se superponen unos sobre otros. ⁽⁷⁾

Diagnóstico ecográfico de gestación. ⁽⁸⁾

Hallazgos ecográficos en la perra

- Vesículas embrionarias: 20 días.
- Capas placentarias de la pared uterina: 22-24 días.
- Embrión y latido cardiaco: 23-25 días.
- Movimiento fetal: 34 y 36.
- Esqueleto: 33-39
- Vejiga y estomago: 35-39.
- Hígado (hipoecoico) y pulmones (hiperecoico): 38-42.

Ecografía de Gestación anómala

Las anomalías de gestación más frecuentes en perras son la resorción (muerte embrionaria antes del día 25) y el aborto (muerte fetal después de los 35 días de gestación). La muerte embrionaria se manifiesta como una pérdida de la vesícula embrionaria anecoica, con acumulación de material ecogénico en la luz, perdida del latido cardíaco embrionario, desintegración embrionaria y por último colapso de la vesícula embrionaria con engrosamiento de la pared uterina.

Los signos de muerte fetal incluyen: ausencia del latido cardiaco y movimiento fetal, postura fetal anómala, reducción del volumen y aumento de ecogenicidad del líquido fetal, acumulación de gas dentro del feto o del útero y desintegración del feto.



Evaluación ecográfica abdominal en pequeñas especies remitidos a la clínica veterinaria de especialidades salud animal, agosto-noviembre, 2021.

La torsión uterina es una afección grave, con peligro de muerte potencial que se caracteriza por infarto del segmento uterino afectado, lo que se produce en consecuencia un aumento del grosor de la pared, aumento de la ecogenicidad de la pared uterina y de los fluidos y muerte fetales.

Útero Postparto

Tanto el grosor de la pared uterina como el volumen de líquido intraluminal disminuye y el útero se hace menos visible con el paso del tiempo. La involución uterina tarda normalmente unas 3-4 semanas en perras.

Afecciones del útero

La ecogenicidad del contenido luminal puede ser variable. Aunque la hidrómetra y mucometra suelen caracterizarse por un contenido luminal anecoico y la piómetra y hemometra suelen mostrar un contenido luminal ecogénico, no es posible distinguirlas ecográficamente. Es frecuente observar de forma concomitante engrosamiento de la pared uterina, quiste endometriales y pólipos. La piómetra de muñón se manifiesta como un fondo de saco lleno de líquido situado entre la vejiga de la orina y el colon descendente.

Glándula Mamaria

Ecografía de las glándulas mamarias

El aspecto de las glándulas mamarias cambia por influencia hormonal (parte final de la gestación y lactación). El tejido mamario normal en perras no lactantes es grueso e hipoecoico. En perras lactantes el tejido mamario es prominente, se observan vasos sanguíneos de gran tamaño entrando en la mama y conductos llenos de leche.

Ecografía de las afecciones mamarias



Evaluación ecográfica abdominal en pequeñas especies remitidos a la clínica veterinaria de especialidades salud animal, agosto-noviembre, 2021.

Las anomalías de las glándulas mamarias son: neoplasias, quistes e inflamación. Ecográficamente los tumores mamarios son masas irregulares de ecogenicidad mixta y de tamaño variable. No se puede diferenciar entre neoplasias malignas o benignas basándose en criterios ecográficos. Debido a que las metástasis son frecuentes en casos de tumores malignos deben examinarse los nódulos linfáticos axilares o inguinales para detectar aumento de tamaño o ecotextura anormal. La mastitis se manifiesta como tejido mamario tumefacto e hipoecoico, con formación de abscesos en los casos más graves.

TRACTO REPRODUCTOR DEL MACHO.

Preparación y técnica de exploración

Las indicaciones para realizar un examen del tracto reproductor masculino son: evaluación andrológica de perros de cría, identificación de testículos criptórcidos, dificultad o alteración de la micción o defecación, dolor o malestar abdominal, escrotal o peneano, masas abdominales caudales, hernias perineales, signos clínicos compatibles con desequilibrios hormonales (hiperestrogenismo), traumatismos en el pene o el escroto o anomalías escrotales palpables.

La próstata se explora con un abordaje transabdominal después de rasurar el pelo y aplicar gel de ecografía. Generalmente el paciente se coloca en decúbito dorsal.

Las sondas de 5 MHz pueden ser suficiente para encontrar anomalías prostáticas de gran tamaño como quistes paraprostáticos o abscesos prostáticos, sin embargo, un transductor de 7,5- 10 MHz da un detalle mejor y se recomienda en muchos casos. La próstata se localiza en el abdomen caudal o en el canal pélvico craneal. Puede identificarse caudal a la vejiga y ventral al colon descendente y al recto. Para mejorar la ventana acústica puede instilarse suero salino estéril en la vejiga.

En algunos perros sobre todo en los que están castrados y que tienen la vejiga vacía o intrapélvica, puede ser difícil identificar ecográficamente la próstata. En estos



Evaluación ecográfica abdominal en pequeñas especies remitidos a la clínica veterinaria de especialidades salud animal, agosto-noviembre, 2021.

casos, se puede realizar una palpación rectal digital concurrente para identificar la próstata y dirigir el transductor hacia ella.

Los testículos deben examinarse con una sonda de alta frecuencia (mínimo de 7,5 MHz). El gel es mejor medio de contacto que el alcohol porque evita el riesgo de irritación escrotal. Los testículos se examinan al menos en dos planos: longitudinal y transverso. En algunas ocasiones se estudia el pene para identificar anomalías uretrales o para evaluar la integridad del hueso peneano. El examen se inicia a la altura del hueso del pene y se continúa proximalmente hacia el isquion. La evaluación de la uretra peneana puede mejorarse instilando suero salino a través de una sonda tipo Foley colocado en la uretra peneana distal.

Próstata

Anatomía ecográfica de la próstata

La localización, el tamaño y el aspecto de la próstata varían con la edad, las enfermedades previas y el estatus (no castrado vs castrados). En perros enteros la próstata es homogénea, de ecogenicidad media, ecotextura de fina a moderadamente gruesa y márgenes lisos. En plano sagital tiene forma redondeada a ovalada.

En plano transverso los dos lóbulos prostáticos son simétricos. El rafe vertical y la uretra prostática junto con los músculos uretrales se ven como un área hipoeoica entre los dos lóbulos.

En planos transversos, las estructuras uretrales pueden acompañarse de sombras laterales lo que no debe confundirse con una lesión. En perros no castrados se observan cambios asociados a la edad, como aumento de tamaño y de la ecogenicidad de la próstata.

Los quistes prostáticos son un hallazgo incidental en perros viejos. En perros castrados, la próstata es pequeña apenas visible, hipoeoica y homogénea en ocasiones no es posible distinguir los dos lóbulos que la forman. De forma incidental



Evaluación ecográfica abdominal en pequeñas especies remitidos a la clínica veterinaria de especialidades salud animal, agosto-noviembre, 2021.

pueden encontrarse heterogeneidades parenquimatosas en la próstata de perros viejos castrados.

Características ecográficas de las afecciones prostáticas

Las afecciones prostáticas más frecuentes en perros son: hiperplasia prostática benigna (BPH), prostatitis bacteriana, quistes paraprostáticos y neoplasias prostáticas.

La próstata está aumenta de tamaño, con ecogenicidad normal e incrementada y con ecotextura homogénea o heterogénea. En plano transverso los dos lóbulos generalmente son simétricos, aunque puede darse un agrandamiento unilateral. La presencia de quistes intraprostáticos es frecuente y pueden verse como áreas anecoicas, de forma circular o irregular de tamaño variable.

En perros puede darse infecciones de agudas o crónicas generalmente secundarias a infecciones ascendentes de bacterias uretrales que afectan a una próstata con BPH previa. En estos casos el tamaño prostático puede ser normal o estar aumentados.

La ecogenicidad y ecotextura del parénquima son variables, desde normal a heterogéneo. Aunque los cambios en ecogenicidad y ecotextura suelen ser más graves que los observados en caso de BPH, muchas veces no es posible distinguir ecográficamente este proceso, y en muchos casos la prostatitis es una complicación de una BPH preexistente. En algunos casos de prostatitis aguda es posible observar, adyacente a la próstata, grasa hiperecoica con un volumen escaso de derrame. Como consecuencia de una prostatitis pueden formarse abscesos prostáticos con aspecto similar a quistes.

Otro hallazgo ecográfico de los abscesos ecográficos es: formación de una pared gruesa alrededor de la cavidad del absceso, acumulación de líquido ecogénico en la cavidad, inclusiones de gas en casos de infecciones debidas a bacterias formadoras de gas y formación se septos.



Dimensiones de la próstata en perros no castrados sanos y correlación con la edad y peso corporal

| | Según Ruel <i>et al.</i> 1998 | Según Atalan <i>et al.</i> 1999 |
|---|---|---|
| <ul style="list-style-type: none"> • Longitud (cm) • Altura (en plano transverso) (cm) | 1,7 -6,9 1,3- 4,7 | 1,8- 5,0 1,4-3,6 |
| <ul style="list-style-type: none"> • Anchura (cm) • Volumen (cm³) • Correlación entre longitud prostática (L cm), edad (A años) y peso corporal (BW KG) | 1,8- 6,9 2,3-80,0 $L = (0,055 \times BW) + (0,143 \times A) + 3,31$ | 1,4-4,3 8,1- 28,2 |
| <ul style="list-style-type: none"> • Correlación entre la altura prostática (H cm), edad (A años), y peso corporal (BW kg) | $H = (0,044 \times BW) + (0,083 \times A) + 2,25$ | |
| <ul style="list-style-type: none"> • Correlación entre la anchura prostática (W cm), edad (A años) y peso corporal (BW Kg) | $W = (0,047 \times BW) + (0,089 \times A) + 3,45$ | |
| <ul style="list-style-type: none"> • Correlación entre el volumen prostático (V cm³), edad (A años) y peso corporal (BW kg) | $V = (0,867 \times BW) + (1,885 \times A) + 15,88$ | $V = 8,48 + (0,238 \times BM)$ $V = 9,79 + (0,871 \times A)$ |

Testículos

Anatomía ecográfica de los testículos

Los testículos tienen una ecogenicidad media y una ecotextura fina y homogénea. El borde testicular presenta una túnica albugínea delgada, lisa e hiperecoica. En el plano sagital se ve una línea hiperecoica central que representa al mediastino testicular en el plano transverso el mediastino aparece como un foco hiperecoico de localización central. El tamaño de los testículos está directamente relacionado con el peso corporal.



Evaluación ecográfica abdominal en pequeñas especies remitidos a la clínica veterinaria de especialidades salud animal, agosto-noviembre, 2021.

La cabeza y la cola del epidídimo se localizan en el polo craneal y caudal del testículo respectivamente, el cuerpo se localiza dorsal al testículo. En comparación con el parénquima testicular, los epidídimos son hipoecoicos y de ecotextura gruesa. El cordón espermático puede seguirse desde la cabeza del epidídimo hasta el anillo inguinal y se caracteriza por la presencia de las estructuras venosas, grandes tortuosas y anecoicas del plexo pampiniforme.

Características ecográficas de las afecciones testiculares

Las afecciones testiculares que se pueden observar son: Criptorquidia, neoplasia testicular, alteraciones inflamatorias (orquitis y epididimitis), quistes testiculares o epididimales, torsión, infarto, atrofia y traumatismo. Otros procesos que afectan al escroto son la acumulación de líquido (hidrocele o hematocele) y la hernia escrotal.

Normalmente los testículos criptórquidos son pequeños e hipoecoicos, pero mantienen una arquitectura normal con un mediastino central hiperecoico. Pueden encontrarse en cualquier localización desde el polo caudal de los riñones hasta el área inguinal. Los testículos que tienen una localización abdominal o inguinal están predispuesto a sufrir transformación neoplásica y en estos casos pueden llegar a alcanzar un tamaño considerable.

Los tumores testiculares son frecuentes, los seminomas y los tumores de células de Sertoli pueden afectar testículos criptórquidos y escrotales. Estos tumores tienen potencial para producir hormonas y para dar lugar a metástasis.

Ecográficamente no es posible distinguir los diferentes tipos de tumores testiculares. En casos de neoplasias metastásicas es posible observar agrandamiento de los nódulos linfáticos iliacos mediales.



Evaluación ecográfica abdominal en pequeñas especies remitidos a la clínica veterinaria de especialidades salud animal, agosto-noviembre, 2021.

Pene

Anatomía ecográfica del pene

En el pene distal, la interfase hiperecoica lisa del hueso del pene está rodeada por los tejidos blandos del pene (glande) y por el prepucio. La uretra se localiza dentro de un surco ventral con forma de V en el hueso del pene y generalmente no es visible a no ser que este distendido. Proximal a la porción ósea, los tejidos blandos del pene (cuerpo cavernoso, cuerpo esponjoso y músculos del pene) tiene una ecogenicidad media y no son muy remarcables.

Características ecográficas de la afección del pene

Las afecciones del pene que justifican de forma más frecuente un estudio ecográfico son: cálculos uretrales, fractura o neoplasia del hueso del pene o lesiones uretrales como tumores o contricciones. Las lesiones del hueso del pene causan continuidad en su contorno óseo. Pueden darse cambios concomitantes en el tejido blando sobre todo en caso de traumatismo agudo. La uretrografía sigue siendo la técnica de elección en la evaluación de la integridad y permeabilidad de la uretra. ⁽⁸⁾



Evaluación ecográfica abdominal en pequeñas especies remitidos a la clínica veterinaria de especialidades salud animal, agosto-noviembre, 2021.

IV. MATERIALES Y MÉTODO.

Se realizó un estudio descriptivo de corte transversal, en el cual se estudiaron alteraciones ecográficas en caninos y felinos de distintas razas, edades y de ambos sexos; que se presentaron como pacientes en la Clínica Veterinaria de Especialidades Salud Animal, Sucursal León y Sucursal Chinandega, tomando como base de datos sólo aquellos casos en los que los propietarios de la mascota aceptaron realizar una exploración ecográfica como técnica de diagnóstico o complementaria.

Tipo de estudio. Descriptivo de corte transversal.

Tamaño de población y muestra:

La población de estudio fueron 44; de los cuales fueron (41 caninos: 21 caninos hembras y 20 machos; y 3 gatos (todos machos). El tamaño de la muestra estuvo determinado por todos aquellos caninos y felinos que fueron remitidos a la clínica veterinaria de especialidades de León y Chinandega, y que se les realizó examen de ecografía.

Selección de la muestra: Se obtuvo por conveniencia, todo canino y felino que se le practicó exploración ecográfica.

Criterios de inclusión: todo canino y felino de ambos sexos que presentaron alteraciones ecográficas y que el propietario de la mascota aceptara participar en el estudio.

Criterios de exclusión: Aquellos casos remitidos a consulta en los que no se realizó una exploración ecográfica como técnica de diagnóstico.

Recolecta de datos y estudio ecográfico.

Historia clínica y procedimiento ecográfica.

A cada paciente previa a la exploración ecográfica, se le tomó una anamnesis y exploración física detallada, anotándose los datos en la Guía de exploración clínica.



Evaluación ecográfica abdominal en pequeñas especies remitidos a la clínica veterinaria de especialidades salud animal, agosto-noviembre, 2021.

Para la realización de la evaluación ecográfica, se procedió a utilizar un equipo de ultrasonido portátil marca Draminski 4Vet haciendo uso de un transductor microconvexo de 6,5 MHz (4-9 MHz) radio 10mm, 128 elementos.

Para la exploración ecográfica, se realizó un registro por cada paciente en el equipo de ultrasonido, la información incluida es la siguiente: Nombre/ apellido del propietario, edad, sexo, raza, la fecha se registra por defecto en el equipo.

Una vez ubicado el paciente en la mesa de exploración se procede a preparar el área rasurando de forma amplia que permita una ventana acústica adecuada para la exploración de las estructuras implicadas sin interferencia de artefactos en la imagen. Se aplica una cantidad abundante de gel a base de agua en el área a examinar.

Se coloca una protección al transductor (látex), ya que el paciente en posición se inicia siguiendo una secuencia ordenada teniendo énfasis en la exploración en ciertos órganos de interés de acuerdo con cada caso.

El paciente para evaluar debe estar en una posición cómoda, así como para el operador del equipo hasta terminar la exploración. Se guardan en la memoria del equipo las imágenes con interés diagnóstico. Se limpia del paciente los restos del gel con papel toalla y se da por terminado el proceso.

Durante la exploración ecográfica no se utilizó ningún tipo de fármaco con efecto sedante ni anestésico. El proceso se llevó a cabo garantizando respeto de los derechos y bienestar de los animales, así como el cumplimiento de todos los aspectos éticos, morales y legales existentes en el país y en el Colegio de Médicos Veterinario de Nicaragua, bajo la supervisión del propietario de la mascota.

Una vez obtenidos los datos diagnósticos a través del uso del equipo de ultrasonido, se realizará la recogida de datos de cada paciente, para posteriormente realizar un análisis de estos con el programa Excel para presentar un reporte esquematizado de aquellas patologías presentadas en el período de tiempo que comprende el estudio.



Evaluación ecográfica abdominal en pequeñas especies remitidos a la clínica veterinaria de especialidades salud animal, agosto-noviembre, 2021.

Definición y selección de variables:

La selección de variables estuvo basada en el diagnóstico de todos los casos que llegaron a la clínica, siendo clasificados por sistema como digestivo, genitourinario, linfático, abdominal y otros, considerando sexo y edad. Tomando como base de datos sólo aquellos casos en los que los propietarios de la mascota aceptaron realizar una exploración ecográfica como técnica de diagnóstico o complementaria.

Variables.

Los datos recolectados de cada informe ecográfico fueron ingresados de acuerdo con:

- **Edad:** que se clasificará en tres grupos: Cachorro: desde el nacimiento hasta doce meses de edad. Adulto: desde los trece meses de edad hasta los cinco años para razas grandes y gigantes y hasta los siete años para razas pequeñas. Senil: mayores a cinco años para razas grandes y gigantes, y mayores de siete años para razas pequeñas ⁽¹²⁾.
- **Sexo:** hembra, macho.
- **Grupo orgánico afectado:** sistema digestivo, sistema genitourinario, sistema linfático, abdominal y otros.
- **Diagnóstico ecográfico:** Se define como la conclusión del médico veterinario especialista, luego de un completo examen abdominal ecográfico. Este puede presentar más de un diagnóstico para un mismo paciente.
- **Raza:** grupo de individuos que comparten características físicas o rasgos genéticos similares

Análisis de las variables:

Los datos fueron analizados a través del paquete estadístico SPSS 23 de una estratificación de clasificación jerárquica multivariante, considerando sexo, edad y patología encontrada por sistema. Los datos fueron transformados a través de codificación, con el fin de hacerlos manipulables para los análisis estadísticos. Para la elaboración de las gráficas se utilizó el programa Excel 2010.



Evaluación ecográfica abdominal en pequeñas especies remitidos a la clínica veterinaria de especialidades salud animal, agosto-noviembre, 2021.

Materiales:

- Ultrasonido: Marca DRAMINSKI 4 VET
- Sonda: Microconvexa 6,5 MHz (4-9 MHz)
- Gel para ultrasonido.
- Alcohol al 70 %
- Bozal para perros.
- Máquina rasuradora.
- Guantes de látex.
- Papel toalla.
- Computadora personal



Evaluación ecográfica abdominal en pequeñas especies remitidos a la clínica veterinaria de especialidades salud animal, agosto-noviembre, 2021.

V. RESULTADOS y DISCUSIÓN.

Del total de animales en estudio (44), 7 son cachorros, 25 adultos y 12 senil; de los cuales 21 son hembras y 23 machos; la distribución según la raza se encontró que 31 son de pedigrí y 13 son mestizos.

Figura N°1.

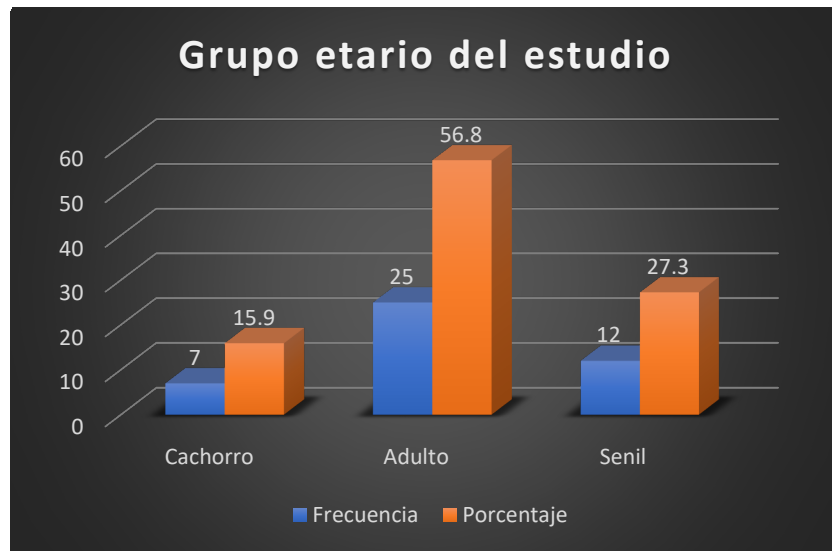
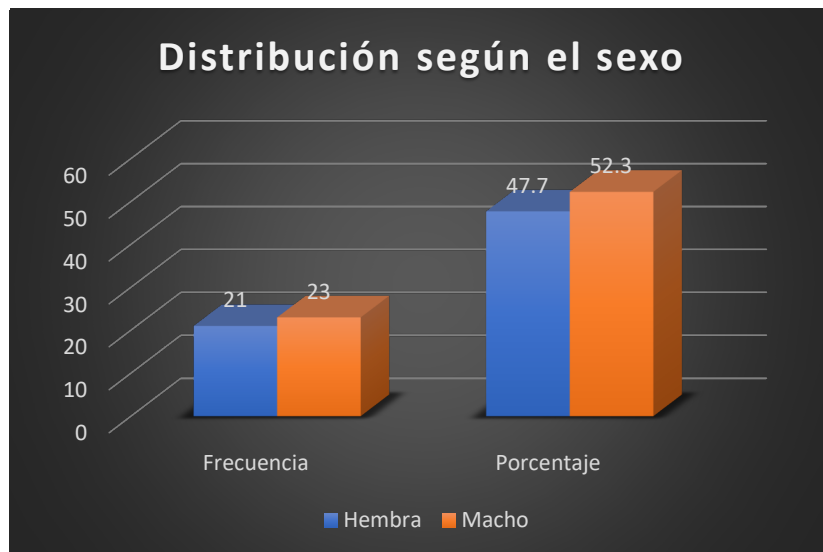


Figura N°2.





Evaluación ecográfica abdominal en pequeñas especies remitidos a la clínica veterinaria de especialidades salud animal, agosto-noviembre, 2021.

Figura N°3.

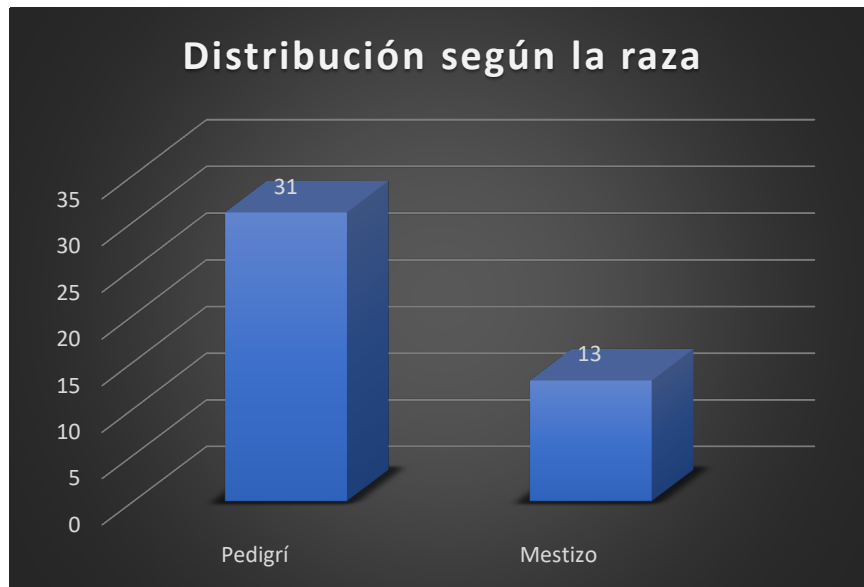
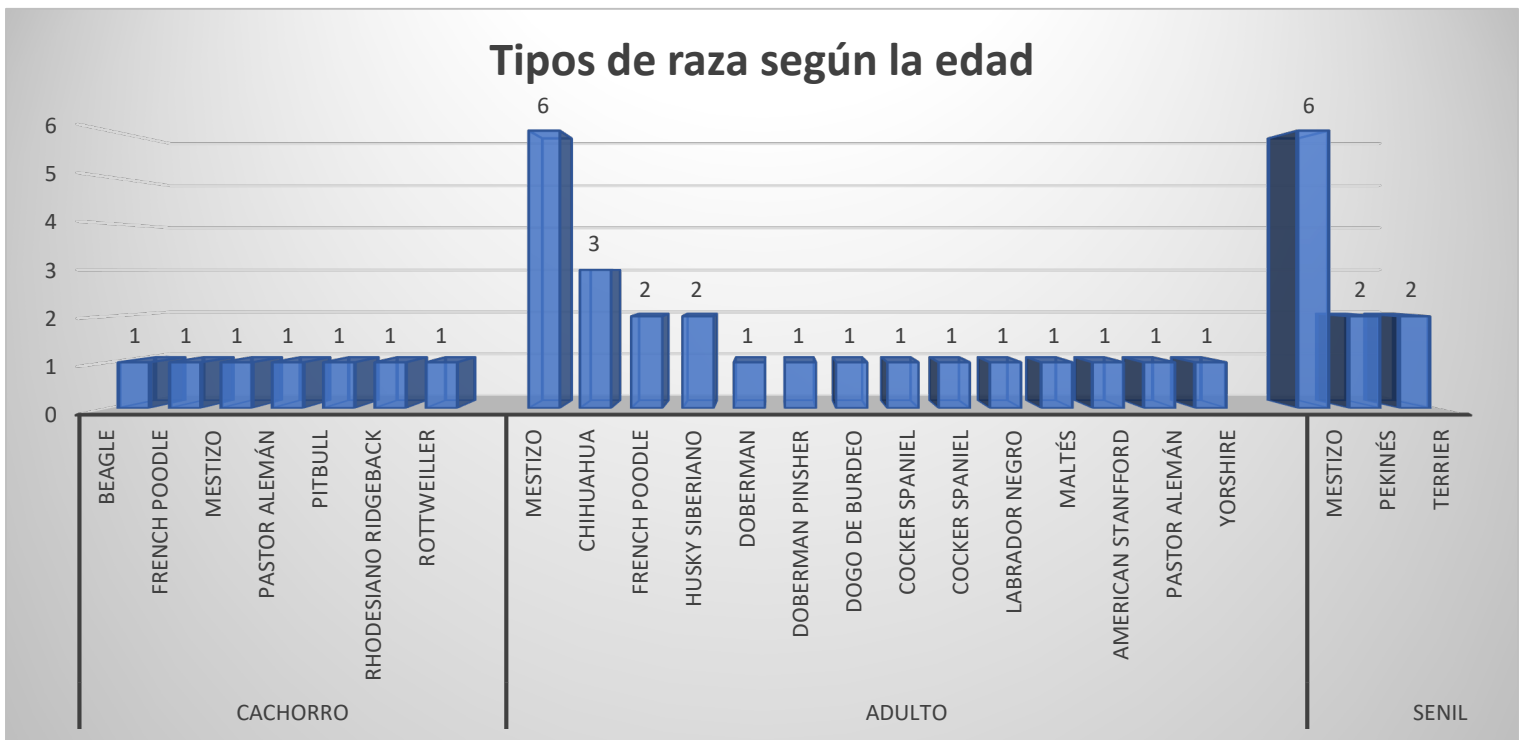

Figura N°4.

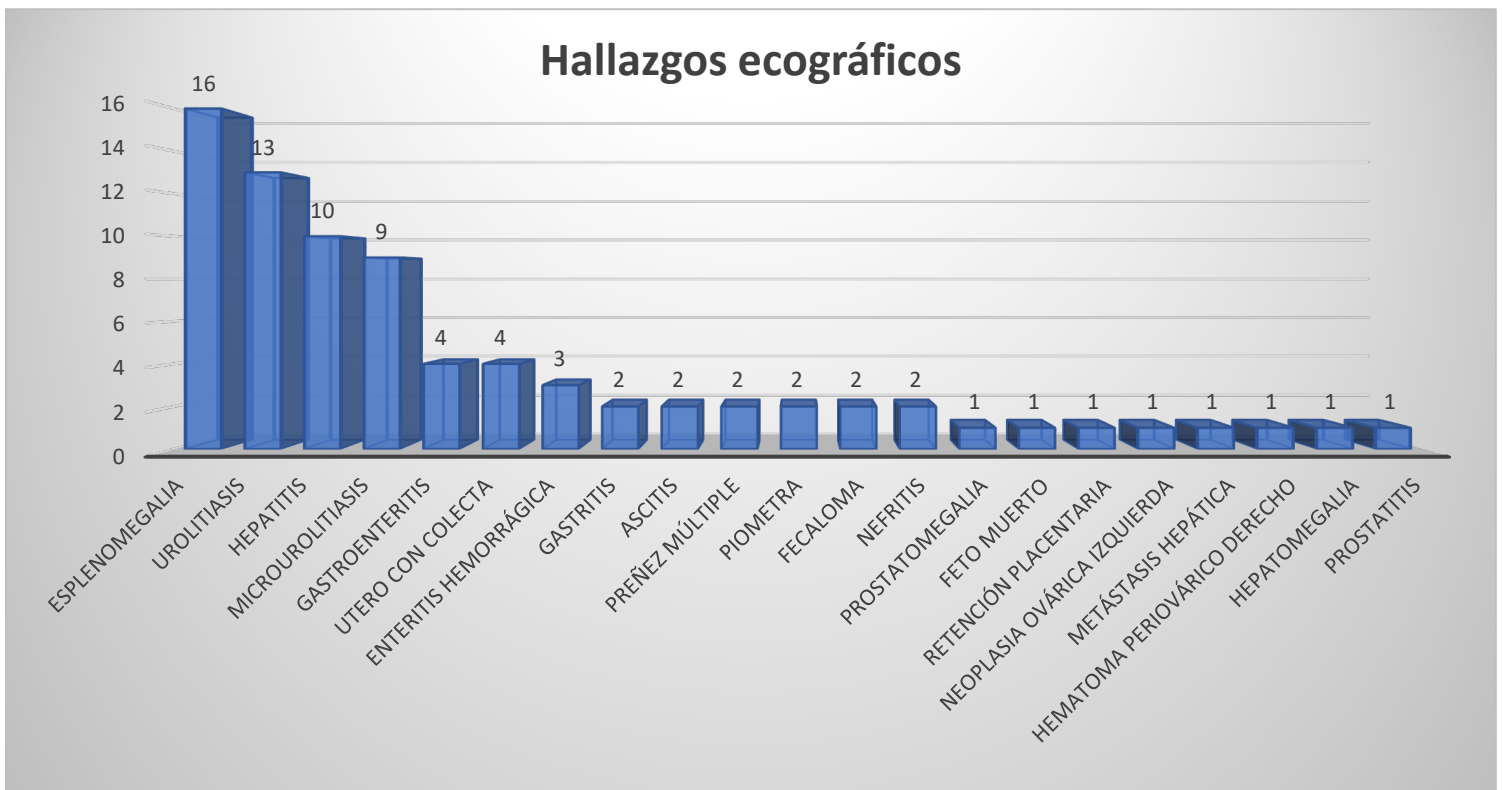




Evaluación ecográfica abdominal en pequeñas especies remitidos a la clínica veterinaria de especialidades salud animal, agosto-noviembre, 2021.

Al relacionar la edad de acuerdo con la raza, se demostró que la mayoría de los animales de pedigrí remitidos a la clínica son adultos, siendo así los cachorros y seniles de pedigrí se presentó en menor proporción; los mestizos pertenecen al grupo etario de adultos y senil.

Figura N°5



La Esplenomegalia (16/44) fue el hallazgo ecográfico que más se presentó en las especies en estudio, seguido de Urolitiasis (13/44), Hepatitis (10/44) y Microurolitiasis (9/44); los demás hallazgos se presentaron en menor frecuencia, siendo casos específicos a la edad y el sexo.

De acuerdo con lo encontrado en el estudio, los hallazgos coinciden con Chow W; Carballo J R y Carrión S, 2017; donde refieren que las alteraciones mas representativas fueron las del bazo seguido con las alteraciones en el hígado, urinario y por último los digestivos. ⁽²⁰⁾



Evaluación ecográfica abdominal en pequeñas especies remitidos a la clínica veterinaria de especialidades salud animal, agosto-noviembre, 2021.

Tabla n°1. Relación de la raza y hallazgos.

| Raza | Hallazgo | N° |
|-------------------|------------------------------|----|
| American Stafford | Hepatitis | 1 |
| Beagle | Gastroenteritis | 1 |
| Chihuahua | Esplenomegalia | 1 |
| | Útero con colecta | 1 |
| | Hepatitis | 1 |
| | Urolitiasis | 1 |
| Chow chow | Preñez múltiple | 1 |
| | Esplenomegalia | 1 |
| | Gastroenteritis | 1 |
| Cocker Spaniel | Urolitiasis | 1 |
| | Urolitiasis | 2 |
| Doberman | Esplenomegalia | 1 |
| | Microurolitiasis | 1 |
| Doberman pinscher | Preñez múltiple | 1 |
| Dogo de Burdeo | Nefritis | 1 |
| French Poodle | Esplenomegalia | 1 |
| | Microurolitiasis | 1 |
| | Útero con colecta | 1 |
| Husky siberiano | Esplenomegalia | 1 |
| | Urolitiasis | 1 |
| Labrador negro | Esplenomegalia | 1 |
| | Urolitiasis | 1 |
| Maltés | Feto muerto | 1 |
| | Retención placentaria | 1 |
| | Nefritis | 1 |
| | Esplenomegalia | 4 |
| | Microurolitiasis | 2 |
| | Gastroenteritis | 1 |
| | Útero con colecta | 2 |
| | Hepatitis | 2 |
| | Urolitiasis | 4 |
| | Prostamegalia | 1 |
| | Ascitis | 1 |
| | Hematoma perióvarico derecho | 1 |
| | Neoplasia óvarica izquierda | 1 |
| | Metástasis Hepática | 1 |
| Piometra | 1 | |
| Fecaloma | 2 | |
| Pastor Alemán | Esplenomegalia | 1 |
| | Hepatitis | 1 |



Evaluación ecográfica abdominal en pequeñas especies remitidos a la clínica veterinaria de especialidades salud animal, agosto-noviembre, 2021.

| | | |
|----------------------|-----------------------|---|
| | Urolitiasis | 1 |
| | Enteritis hemorrágica | 1 |
| Pekínés | Esplenomegalia | 1 |
| | Hepatomegalia | 1 |
| | Microurolitiasis | 1 |
| | Hepatitis | 1 |
| | Urolitiasis | 1 |
| Pitbull | Esplenomegalia | 3 |
| | Microurolitiasis | 3 |
| | Hepatitis | 1 |
| | Gastritis | 2 |
| Rhodesiano ridgeback | Esplenomegalia | 1 |
| Rottweiler | Gastroenteritis | 1 |
| | Hepatitis | 1 |
| Terrier | Urolitiasis | 1 |
| | Enteritis hemorrágica | 1 |
| | Prostatitis | 1 |
| Yorshire | Ascitis | 1 |

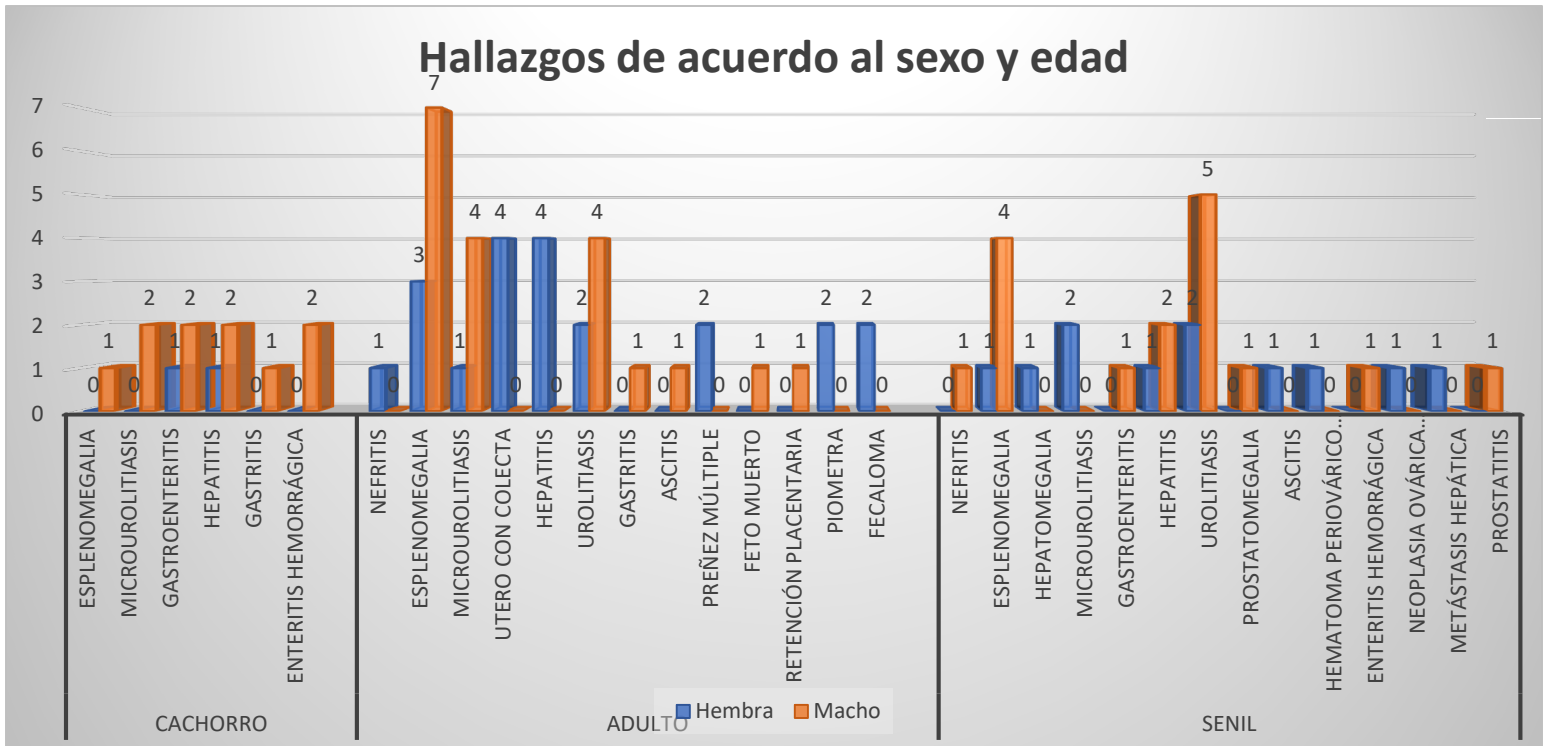
Según la raza y los hallazgos encontrados en los estudios ecográficos, la esplenomegalia se diagnosticó tanto en los de raza como mestizos; del cual las razas con más variedad de hallazgos fueron Chihuahua, Pekínés, Pitbull, Pastor Alemán; en las demás razas se encontraron hallazgos en menor casos.

.



Evaluación ecográfica abdominal en pequeñas especies remitidos a la clínica veterinaria de especialidades salud animal, agosto-noviembre, 2021.

Figura N°6.



Los hallazgos encontrados según la edad y el sexo, se demuestra que ambos sexos se vieron afectados de igual forma; sin embargo, se presentó más casos en los machos adultos y senil en comparación con las hembras.



Evaluación ecográfica abdominal en pequeñas especies remitidos a la clínica veterinaria de especialidades salud animal, agosto-noviembre, 2021.

Tabla N°2. Relación de los hallazgos diagnosticados según el sexo y edad.

| Hallazgos | Sexo | | | | | |
|------------------------------|----------|--------|-------|----------|--------|-------|
| | Hembra | | | Macho | | |
| | Cachorro | Adulto | Senil | Cachorro | Adulto | Senil |
| Nefritis | | 1 | | | | 1 |
| Esplenomegalia | | 3 | 1 | 1 | 7 | 4 |
| Hepatomegalia | | | 1 | | | |
| Microurolitiasis | | 1 | 2 | 2 | 4 | |
| Gastroenteritis | 1 | | | 2 | | 1 |
| Útero con Colecta | | 4 | | | | |
| Hepatitis | 1 | 4 | 1 | 2 | | 2 |
| Urolitiasis | | 2 | 2 | | 4 | 5 |
| Gastritis | | | | 1 | 1 | |
| Prostatomegalia | | | | | | 1 |
| Ascitis | | | 1 | | 1 | |
| Preñez múltiple | | 2 | | | | |
| Hematoma periovárico derecho | | | 1 | | | |
| Enteritis hemorrágica | | | | 2 | | 1 |
| Feto muerto | | | | | 1 | |
| Retención Placentaria | | | | | 1 | |
| Neoplasia ovárica izquierda | | | 1 | | | |
| Metástasis hepática | | | 1 | | | |
| Piometra | | 2 | | | | |
| Fecaloma | | 2 | | | | |
| Prostatitis | | | | | | 1 |

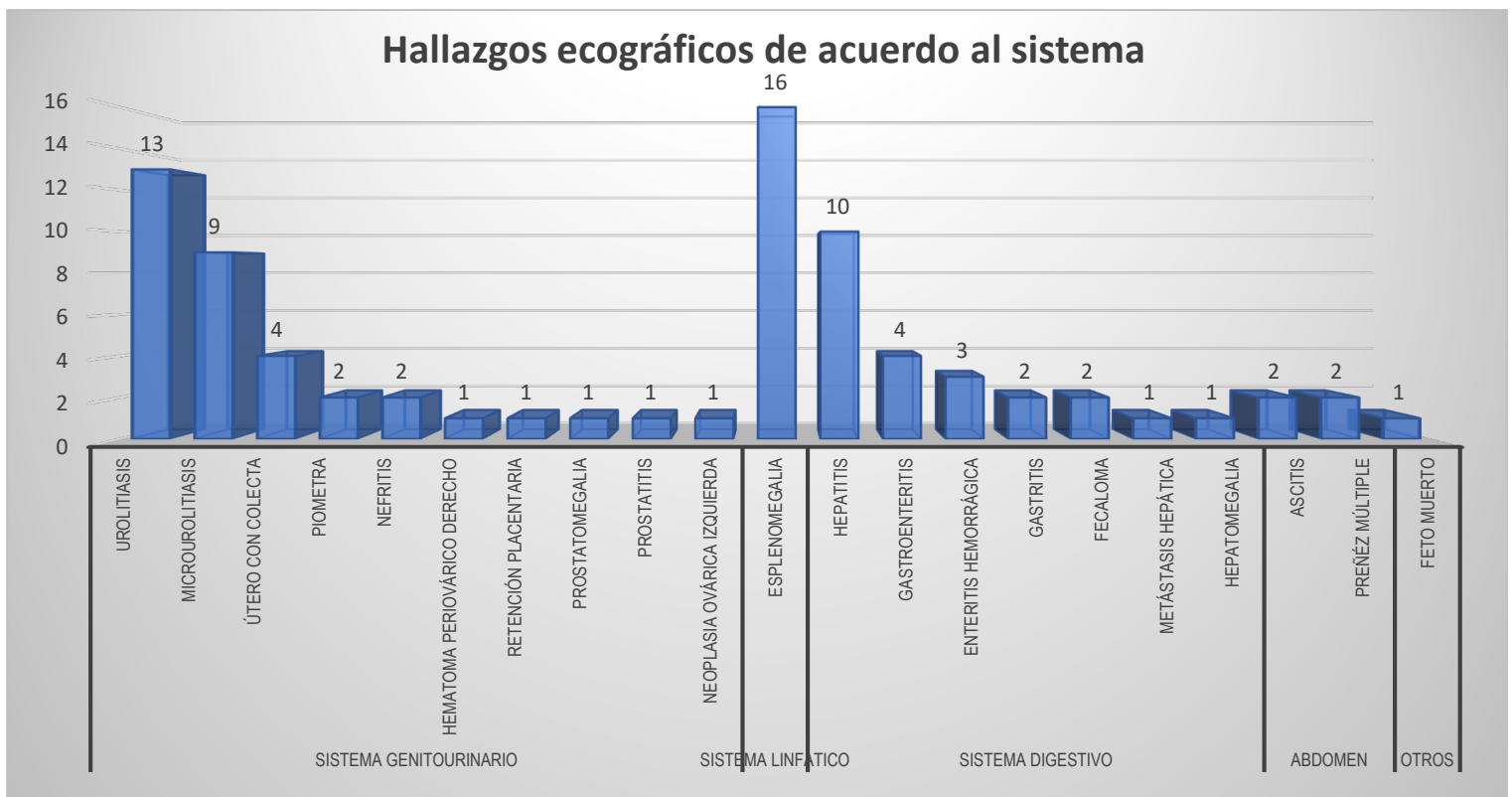
De acuerdo con los hallazgos según el sexo y la edad; se demuestra que los caninos y felinos adultos presentaron más alteraciones en sus órganos en comparación a los cachorros, del cual, la esplenomegalia, microurolitiasis, hepatitis y urolitiasis son los que más se reportaron en el estudio, afectando a todos en general sin importar el sexo o edad. los demás hallazgos son patologías propias de la edad y el sexo como son los quistes ováricos, piometra, presentes en las hembras canina y que sus causas están ligadas a problemas hormonales o al mal manejo del uso de anticonceptivos para caninos; la prostatitis en caninos machos seniles, es una de las patologías más comunes en perros mayores de 6 años no castrados y de raza pura ⁽¹⁷⁾, destacando que un alto porcentaje de estas patologías poseen



Evaluación ecográfica abdominal en pequeñas especies remitidos a la clínica veterinaria de especialidades salud animal, agosto-noviembre, 2021.

características subclínicas, las que comúnmente son reportadas como hallazgos en la exploración ultrasonográfica, sus causas están dadas por distintos procesos patológicos que se asocian con la presencia y funcionalidad de los testículos, trastornos metabólicos degenerativos, neoplásicos o infecciosos. Cabe mencionar que la próstata es la única glándula sexual accesoria, la cual fisiológicamente es dependiente de la testosterona testicular. (16)

Figura n°7.



Los grupos orgánicos con el mayor número de diagnósticos ecográficos registrados fueron: sistema linfático, sistema genitourinario y sistema digestivo.

Del sistema linfático, la esplenomegalia tiene una frecuencia de 16/44. Urolitiasis, Microurolitiasis y Útero con colecta son los más representativos del sistema genitourinario; del sistema digestivo, la Hepatitis y Gastroenteritis son los que más prevalecen en el grupo; los demás hallazgos (Abdomen y otros) se reportaron en menor frecuencia en comparación a los demás sistemas antes mencionados.



Evaluación ecográfica abdominal en pequeñas especies remitidos a la clínica veterinaria de especialidades salud animal, agosto-noviembre, 2021.

La esplenomegalia, así como la hepatitis son los hallazgos con más frecuencia en el estudio. El hígado funciona como un reservorio de sangre, y cuando se pierde esa función, la sangre se desvía hacia el bazo provocando el aumento de la presión en el territorio esplácnico por ende el aumento del tamaño del bazo. También los procesos infecciosos como es la Erlichiosis pueden provocar alteraciones en bazo y anemia ⁽¹⁵⁾.

Respecto a los hallazgos de Urolitiasis, Microurolitiasis y Nefritis; la presentación de estas patologías se por la una mala alimentación, edad (principalmente adultos y geriátricos), predisposición racial (caninos de raza pura: schnauzer miniatura, caniche, dálmata, yorkshire terrier, terrier escocés, chihuahua y bichón), sexo (los machos son más afectados por la anatomía), infección del tracto urinario, cambios en el pH urinario ⁽¹⁸⁾

De las patologías ligadas al sexo y edad, como es el Hematoma periovárico derecho, retención placentaria, neoplasia ovárica izquierda, piometra, útero con colecta, presentes en las hembras; sus causas pueden estar dadas a deficiencias nutricionales antes y durante de la gestación, problemas hormonales o el uso de Fármacos Estrógenos (para el control de las gestaciones no deseadas), que la mayoría de las veces se aplican sin una previa evaluación del ciclo estral de la hembra. ⁽¹⁹⁾

Los hallazgos en el sistema digestivo: gastritis, enteritis hemorrágica, gastroenteritis, afectó más a los cachorros; del cual sus causas pueden deberse a procesos infecciosos ligadas a la edad, además muchas veces obedecen a reacciones inespecíficas del órgano, por lo cual no se puede atribuir alguna patología en particular. Estos resultados se pueden comparar con lo encontrado por Jiménez Osorio T, 2017; donde en la mayoría de los órganos descritos, el patrón inflamatorio predominó por sobre los otros diagnósticos ecográficos: gastritis (23,5%), colecistitis (30,2%). ⁽²¹⁾



Evaluación ecográfica abdominal en pequeñas especies remitidos a la clínica veterinaria de especialidades salud animal, agosto-noviembre, 2021.

VI. CONCLUSIONES.

- Las alteraciones ecográficas más diagnosticada en el estudio fueron la Esplenomegalia, seguido de la Urolitiasis y Hepatitis.
- De acuerdo con los hallazgos ecográficas por sistemas, el más afectado fue El sistema Linfático, Urogenital y Digestivo.
- Al relacionar las patologías según el sexo, raza y edad; se demostró que las razas puras de edad adulta sin importar el sexo, se reportaron más alteraciones en comparar a los jóvenes.



Evaluación ecográfica abdominal en pequeñas especies remitidos a la clínica veterinaria de especialidades salud animal, agosto-noviembre, 2021.

VII. RECOMENDACIONES.

- Concientizar a los propietarios de la importancia de la tenencia responsable de las mascotas con la finalidad de diagnosticar algunas patologías que este afectando al canino o felino.
- Realizar más investigaciones que den seguimiento a la temática, tomando en cuenta el tipo de dieta del animal comparado con otras pruebas complementarias.



VIII. REFERENCIAS BIBLIOGRAFICAS.

1. Nyland Thomas G; Mattoon John S. Principios físicos, equipos y seguridad del diagnóstico ecográfico. 3ra edición. ELSEVIER 2016. <https://www.untumbes.edu.pe//bmedicina/libros/libros%20de%20ecograf%c3%ada/libro95.pdf>.
2. Chow W; Carballo J R y Carrión S, Alteraciones ecográficas de caninos reportadas en la Clínica Veterinaria de Especialidades Salud Animal-León y Chinandega en el período comprendido octubre 2016-marzo 2017, tesis de maestría. <http://riul.unanleon.edu.ni:8080/jspui/bitstream/123456789/6508/1/237998.pdf>.
3. Jiménez Osorio Tania, Estudio descriptivo de registros ecográficos abdominales en perros. Universidad de Chile, Facultad de ciencias veterinarias y pecuarias, Escuela de ciencias veterinarias. Memoria para optar al Título Profesional de Médico Veterinario 2017. <https://repositorio.uchile.cl/bitstream/handle/2250/145019/Estudio-descriptivo-de-registros-ecograficos-abdominales-en-perros.pdf?sequence=1>.
4. Buitrago Mejia J, Osorio A J, Cadavid R A. Frecuencia de patologías abdominales diagnosticadas por ecografía abdominal en la clínica Veterinaria del Sur Sabaneta, Antioquia. Recia, 10(2):167-72. 2018. <https://revistas.unisucre.edu.co/index.php/recia/article/view/563>.
5. Moreno A; Hervás J. Significado patológico de la imagen ultrasónico en pequeños animales. Volumen 24 (1). Andalucía oriental. Real academia de Ciencias Veterinarias de Andalucía Oriental. 2011. ISSN 1130-2534
6. Gómez Martín, N. Descripción mediante ecografía de órganos y vasos en la cavidad abdominal. Departamento de Medicina Animal. Universidad de Extremadura. 2014. <http://hdl.handle.net/10662/2448>.
7. Paddy Mannion. Diagnóstico ecográfico en el perro, gato y animales exóticos. 2 da edición. Zaragoza, España. Editorial Acribia S, A. 2009.



Evaluación ecográfica abdominal en pequeñas especies remitidos a la clínica veterinaria de especialidades salud animal, agosto-noviembre, 2021.

8. Dominique P, Marc- André d´ Anjou. Atlas de ecografía en pequeños animales. 2da edición. Barcelona, España. Multimedica Ediciones Veterinarias. 2010.
9. D´ Anjou MA. Liver in: Atlas of small ultrasonography, ed. D Penninck and M, d ´Anjou. Blackwell publishing. Iowa, 2008.
10. Brinkman- Ferguson EL, Biller OS. Ultrasound of the right lateral intercostal space. J small animals practice. (2009).
11. O`Brien RT, Walker III KR, Osgood TL. Sonographic features of drugs induced splenic congestion. Vet Radio and Ultrasound. 45. (2004).
12. American Animal Hospital Association, Nutritional Reference Manual, 2003. <https://www.tcvet.net/sites/site-3731/documents/pet-nutrition-ref-manual-secured.pdf>.
13. Thomas G. Nyland, Johns Mattoon. Diagnóstico ecográfico en pequeños animales. Reimpreso. Multimedica Ediciones Veterinaria. 2004.
14. Viviana Acuña Loría, 2013. Diagnóstico de alteraciones renales en caninos por medio de la Ultrasonografía y química sanguínea. Universidad Nacional Facultad de Ciencias de la Salud Escuela de Medicina Veterinaria. Trabajo Final de Graduación para optar por el Grado Académico de Licenciatura en Medicina Veterinaria. Campus Presbítero Benjamín Núñez.
15. Vargas P, Hurtado R, Villalobos J; Esplenomegalia; Rev. Fac. Med. (Méx.), Vol. 56, N°2, 2013. <http://www.scielo.org.mx/pdf/facmed/v56n2/v56n2a5.pdf>.
16. Sánchez A; Fierro C; Troya F; Pfeffer M. Caracterización de salud reproductiva en perros. Revista de investigación veterinaria del Perú vol.30 no.3. 2019. <http://dx.doi.org/10.15381/rivep.v30i3.16723>.
17. Peña S; A Chavera; Cahua J; Perales R. Alteraciones prostáticas en caninos determinadas mediante ultrasonografía y citología por aspiración eco-guiada. Rev Inv Vet Perú, 24(2): 207-216. 2013. <http://www.scielo.org.pe/pdf/rivep/v24n2/a11v24n2>



Evaluación ecográfica abdominal en pequeñas especies remitidos a la clínica veterinaria de especialidades salud animal, agosto-noviembre, 2021.

18. Ricaurte A. Presencia de urolitiasis en perros diagnosticados mediante ecografía en la Clínica Veterinaria Dr. Pet de la ciudad de Guayaquil. Universidad Católica de Santiago de Guayaquil. 2018.
<http://repositorio.ucsg.edu.ec/handle/3317/10323>.
19. Sánchez A; Arias F, Fundamentos y consideraciones de la patología endometrial canina; Revista de investigaciones veterinaria del Perú, vol.28, no.1, Lima. 2017.
http://www.scielo.org.pe/scielo.php?script=sci_arttext&pid=S1609-91172017000100001
20. Chow W; Carballo J R y Carrión S, Alteraciones ecográficas de caninos reportadas en la Clínica Veterinaria de Especialidades Salud Animal-León y Chinandega en el período comprendido octubre 2016-marzo 2017, tesis de maestría.
<http://riul.unanleon.edu.ni:8080/jspui/bitstream/123456789/6508/1/237998.pdf>.
21. Jiménez Osorio Tania Karina. Estudio descriptivo de registros ecográficos abdominales en perros, Universidad de Chile Facultad de Ciencias Veterinarias Y Pecuarias Escuela de Ciencias Veterinarias, Tesis de grado.
<https://repositorio.uchile.cl/bitstream/handle/2250/145019/estudio-descriptivo-de-registros-ecograficos-abdominales-en-perros.pdf?sequence=1&isallowed=y>.



Evaluación ecográfica abdominal en pequeñas especies remitidos a la clínica veterinaria de especialidades salud animal, agosto-noviembre, 2021.

X. ANEXOS



Evaluación ecográfica abdominal en pequeñas especies remitidos a la clínica veterinaria de especialidades salud animal, agosto-noviembre, 2021.

Anexo 1. Encuesta a los propietarios de las mascotas

Universidad Nacional Autónoma de Nicaragua, León

Escuela de Ciencias Agrarias y Veterinaria

Departamento de Medicina Veterinaria y Zootecnia

Maestría en medicina interna.

Tesista: DMV. Osmar Soto.

Tema: Hallazgos ecográficos encontrados en pequeñas especies en la clínica veterinaria de especialidades salud animal, agosto-noviembre, 2021.

Encuesta dirigida a propietarios de mascotas con solicitud de examen de ecografía en la clínica veterinaria de Especialidades Salud Animal León y Chinandega, con la finalidad de recopilar información concerniente a la perspectiva de hallazgos ecográficos en perros y gatos. Agradeciendo su colaboración la cual será de mucha utilidad para el presente trabajo investigativo requisito para la obtención del título de máster.

Guía de exploración clínica

Fecha: ____/____/____

Datos generales del paciente.

Talla (pequeña, mediana, grande): _____.

Anamnesis:

Triada biológica:

Frecuencia cardíaca (FC) ____ Frecuencia respiratoria (FR)____ T° ____

Datos Exploratorios:

Observaciones:



Evaluación ecográfica abdominal en pequeñas especies remitidos a la clínica veterinaria de especialidades salud animal, agosto-noviembre, 2021.

Anexo 2. FORMATO DEL REPORTE ECOGRÁFICO ENTREGADO A LOS PROPIETARIOS DE CADA PACIENTE.

DIAGNÓSTICO ECOGRÁFICO VETERINARIO

DATOS GENERALES

Nombre de la mascota

Especie

Edad

Raza

Color

Sexo

Aptitud

Propietario

Teléfono

Estudio solicitado

PROTOCOLO DE ESTUDIO

El estudio se realizó con equipo DRAMINSKI 4VET en tiempo real y de alta resolución utilizando un transductor multifrecuencia de 6,5 MHz (4-9 MHz) radio 10mm, 128 elementos.

DESCRIPCIÓN:

CONCLUSIÓN:

Lugar y fecha.

Firma y sello del Médico Veterinario

Código IPSA: