

**UNIVERSIDAD NACIONAL AUTÓNOMA DE NICARAGUA
UNAN- LEON
FACULTAD DE ODONTOLOGIA**



ESTADO DE LOS TRATAMIENTOS DE PULPOTOMÍA CON FORMOCRESOL EN MOLARES TEMPORALES, EN NIÑOS DE 5-9 AÑOS ATENDIDOS EN LAS CLÍNICAS DE ODONTOPEDIATRÍA DE LA FACULTAD DE ODONTOLOGÍA DE LA UNAN - LEÓN, I SEMESTRE DEL AÑO 2009.

PRESENTADA POR:

Miladys Socorro Torres Gurdían.

PARA OPTAR AL TÍTULO DE:

CIRUJANO DENTISTA

TUTOR

Dra. Elbia Marina Morales G.

ASESOR METODOLÓGICO.

Dr. Róger Espinoza.

LEÓN, NICARAGUA

MARZO, 2010.

DEDICATORIA

A Dios sobre todas las cosas, fuente de vida y creador de sabiduría, quien me ha guiado a través del sendero del bien y la esperanza, dándome fortaleza en la debilidad para poder alcanzar mi meta.

A mis Padres: A quienes quiero mucho, Dra. Sheila Gurdián Briones e Ing. Enrique J. Torres Tijerino, que me han brindado amor y se han esforzado desde mi niñez para brindarme la mejor educación y formación y hacer mis sueños realidad, por su cariño, comprensión y apoyo incondicional en los momentos decisivos de mi carrera que han marcado mi porvenir.

A mi Hermana: Xaviera Belén Torres Gurdián, por animarme en los momentos más difíciles y a quien quiero mucho.

A mis Abuelitos: que me cuidaron en mi niñez.

A mis Tías, especialmente a mi tía Lorna, Junieth y Cristela, que me dieron cariño en ausencia de mi madre y han estado pendientes siempre de mí.

A mi Tío: Salvador Alfonso, quien ha sido muy especial conmigo.

A mi Novio: Ing. Rafael I. Lira Moreno, por su amor y quien supo comprenderme y esperarme los cinco años de mi carrera.

AGRADECIMIENTO

A todos los niños(as) que formaron parte del estudio, por su colaboración y cooperación, y a sus padres por apoyarme en la realización de su evaluación.

A la Dra. Elbia Morales, pilar fundamental en la realización de este estudio, quien como tutora supo brindarme su valioso tiempo y guiarme acertadamente.

Al Dr. Róger Espinoza, por su grandioso apoyo incondicional y por haberme orientado con sus conocimientos y experiencia.

Al Colectivo de Odontopediatría, especialmente a la Dra. Lucía López, quienes aportaron conocimientos en la realización de este estudio y ayudaron a la recolección de fichas.

A las Asistentes Dentales de la Clínica de Odontopediatría, quienes de una u otra manera me vinieron apoyando durante el estudio.

ÍNDICE

CONTENIDO	PÁGINAS
I. INTRODUCCIÓN	1
II. OBJETIVOS	4
III. MARCO TEÓRICO	5
IV. DISEÑO METODOLÓGICO	20
V. RESULTADOS	26
VI. DISCUSIÓN DE RESULTADOS	39
VII. CONCLUSIONES	42
VIII. RECOMENDACIONES	43
IX. BIBLIOGRAFÍA	44
X. ANEXOS	46

I. INTRODUCCIÓN.

La conservación de la integridad y la salud de los tejidos bucales, es el objetivo del tratamiento pulpar. Aunque se recomienda intentar preservar la vitalidad de la pulpa siempre que sea posible, muchas veces, debido a caries dentales que progresan en dirección a la cavidad pulpar o a traumas, se recomienda el corte y la remoción de toda la pulpa cameral (pulpotomía), o eliminar por completo el tejido pulpar (pulpectomía), sin alterar de manera importante la función del órgano dental. (1, 2)

La intervención oportuna del profesional con procedimientos adecuados, determinará la interrupción del proceso de destrucción y posibilitará la reconstrucción del diente, para devolverle la forma, función y estética a la cavidad bucal. (2)

Al cuidar la salud dental de los niños, la preservación de las piezas primarias con pulpas lesionadas por caries o traumatismos, es un problema de importancia. Han sido propuestas muchas técnicas, una de ellas, es la pulpotomía; desgraciadamente, muchas de estas técnicas han estado sometidas a controversia y sus resultados son impredecibles. El índice de éxito de estos procedimientos es variable y dependen en gran parte del diagnóstico adecuado y juicio clínico. (3, 4)

Sin embargo, el objetivo en terapéuticas pulpares realizadas por el odontólogo, ha sido siempre el mismo: tratamientos acertados de pulpas afectadas por caries, para que la pieza pueda permanecer en la boca en condiciones saludables y no patológicas, para poder cumplir su cometido de componente útil en la dentadura primaria. Es obvio que la pieza primaria que ha sido preservada de esta manera, no sólo cumplirá su papel masticatorio, sino que también actuará de excelente mantenedor de espacio para la dentadura permanente. (3)

La técnica de pulpotomía en dientes temporales se ha considerado como un proceso de momificación, fijación o desvitalización pulpar; sin embargo, debido a que su objetivo en dientes temporales es conservarlos hasta su exfoliación, diversos autores han realizado diferentes líneas de investigación. (1)

La técnica de pulpotomía con formocresol fue introducida por Buckley en 1904, aplicado al tratamiento de dientes permanentes no vitales; pero a partir de 1930 es usado para terapia radicular y desvitalización pulpar por su efecto bactericida y su potencial fijador en los tejidos pulpares de dientes primarios. (5, 6)

Debido al enorme historial de éxitos clínicos que presenta, el formocresol es el medicamento pulpar más utilizado, aunque en la actualidad su uso se ha vuelto controversial debido a estudios de laboratorios realizados en animales que demuestran su amplia distribución sistémica tras su aplicación, su potencial tóxico y su carácter mutágeno y carcinógeno. (5, 6)

Zarzar y Cols., realizaron estudios sobre sus efectos mutágenos en niños entre 5-10 años y no se encontraron alteraciones. Mejare y Magnuson realizaron seguimientos de tratamientos de pulpotomías y describieron la mayor parte de fracasos por osteítis interradicular y resorción radicular interna. (5, 6)

Boeve y Dermaut, evaluaron radiográficamente obteniendo éxito en un 87% de los casos, resultado que coincide con el de varios investigadores. (5, 6)

Aunque la técnica de pulpotomías con formocresol es la técnica más utilizada debido a sus efectos y éxitos clínicos, todavía los investigadores buscan un medicamento que iguale o supere sus resultados clínicos pero que reprima cualquier efecto tóxico. (6)

A través de los años, la pulpotomía con formocresol ha sido la técnica más popular y la que más se ha aplicado en la Facultad de Odontología de la UNAN- León.

Sin embargo, la información sobre los resultados de esta técnica es aún escasa, porque por un lado se cuenta con muy pocos estudios sobre la técnica, y por otro, el período de observación postoperatorio que realizan los estudiantes a los tratamientos, en algunos casos suele ser insuficiente. Por este motivo, se realizó el presente trabajo investigativo, con el fin de evaluar la calidad de éstos a través de los éxitos y fracasos de los tratamientos de pulpotomía realizados por los estudiantes de quinto año en las Clínicas de Odontopediatría de la Facultad de Odontología de la UNAN- León.

II. OBJETIVOS

2.1 Objetivo General

- Evaluar los Tratamientos de Pulpotomía con Formocresol en molares temporales.

2.2 Objetivos Específicos.

- Evaluar el estado de los tratamientos de pulpotomía con formocresol en molares temporales según criterios clínicos y radiográficos.
- Relacionar los éxitos o fracasos de las pulpotomías con formocresol según sexo y edad.
- Relacionar los éxitos o fracasos de las pulpotomías con formocresol según las molares tratadas, diagnóstico y tipo de aislamiento.

III. MARCO TEÓRICO

3.1 Generalidades de los tratamientos pulpares.

Los tratamientos pulpares son una serie de procedimientos que se realizan para conservar el diente y devolverle su función, estética y forma, confinados al órgano dentino-pulpar, para dar solución a la agresión pulpar previamente ocurrida. (11)

El tratamiento pulpar en dentición primaria, va adquiriendo cada vez más importancia porque sólo una dentición temporal sana bien conservada puede garantizar el desarrollo del lenguaje, de la función masticatoria, así como impedir que se creen hábitos como interposición lingual, causada por una pérdida prematura de dientes primarios. El tratamiento pulpar en dientes primarios, comprende una gran variedad de acciones terapéuticas que se deciden en función del estado de la pulpa. Existen diversos tipos de tratamientos pulpares, los cuales los podemos clasificar en dos categorías: los que ayudan a mantener la vitalidad pulpar o conservadores y los radicales que consisten en la eliminación completa del tejido pulpar. Dentro de los tratamientos conservadores están: recubrimiento pulpar directo e indirecto y pulpotomía, y entre los radicales: pulpectomía y obturación completa del conducto. (11, 3, 1, 2)

3.2 Pulpotomía.

Es la remoción quirúrgica completa de la porción cameral de la pulpa dental que está sana o levemente inflamada, seguida de la aplicación de un medicamento adecuado para la protección pulpar que nos ayude a curar y a mantener la vitalidad y función de toda o parte de la porción radicular remanente a través de un agente que cause la fijación del tejido subyacente, manteniendo el órgano dental libre de signos y/o síntomas adversos para el paciente. (1, 2, 8, 11)

3.2.1 Indicaciones de la pulpotomía

Este procedimiento se aconseja sólo para piezas deciduas, ya que no existen estudios científicos de naturaleza clínica e histológica sobre la acción del formocresol en piezas permanentes. Podemos indicar los tratamientos de pulpotomía en los siguientes casos: (2, 3, 5, 7, 8, 9,10, 11)

- Molares temporales con diagnóstico de Pulpa Vital Reversible y tejido pulpar con inflamación mínima.
- Cuando no hay inflamación en la pulpa radicular.
- Cuando no hay absceso ni tracto fistuloso.
- Restauraciones profundas cercanas a los cuernos pulpares.
- Cuando existen signos radiológicos de caries que penetra más de dos tercios en la profundidad de la dentina.
- Molares temporales que presentan exposición pulpar accidental amplia como consecuencia de la preparación de una cavidad o trauma.
- Ausencia del germen permanente de la molar a sustituir.
- Cuando el paciente presenta dolor provocado e intermitente, el cual cesa al retirar el estímulo.
- Cuando la molar temporal tiene por lo menos dos tercios de longitud radicular.
- No hay evidencia de reabsorción interna o externa.
- Cuando la hemorragia en el sitio de la amputación es fácil de controlar.
- Por consideraciones ortodóncicas.
- Rotura de un borde marginal por caries.

3.2.2 Contraindicaciones de la pulpotomía

- Retracción gingival aproximándose a la raíz.
- Excesiva movilidad dental.
- Sensibilidad a la percusión.
- Olor desagradable originado en la cámara pulpar.
- Infección odontogénica aguda.
- Calcificación pulpar.
- Zonas radiolúcidas periapicales o interradiculares.
- Hemorragia excesiva del tejido radicular después de la amputación de la cámara pulpar.
- Cuando existe menos de la mitad de la raíz del diente deciduo debido al proceso de exfoliación.
- Reabsorciones internas o externas.
- Presencia de fístula o tumefacciones, pus y exudado purulento. (1, 2, 3, 7, 8, 9, 10, 11)

3.2.3 Materiales y técnicas utilizadas en pulpotomías.

Una gran cantidad de agentes farmacológicos, así como algunos métodos no farmacológicos son utilizados en terapia pulpar de dentición primaria. El material de apósito ideal para el recubrimiento radicular debe poseer las siguientes características:

- 1- Bactericida.
- 2- No dañino a la pulpa y estructuras circundantes.
- 3- Fomentar la cicatrización de la pulpa radicular.
- 4- No interferir con el proceso fisiológico de resorción radicular. (1)

Dada la gran controversia que rodea a los agentes de pulpotomía, el material ideal de apósito pulpar, aún no se identifica. (1)

La pulpotomía puede desarrollarse con tres criterios distintos:

- 1- Desvitalización: La intención es destruir tejido vital, dos técnicas de pulpotomía persiguen esta finalidad: formocresol y electrocauterio.
- 2- Preservación: Se pretende conservar al máximo la vitalidad pulpar sin inducir a la reparación dentinaria y está asociada a glutaraldehído y sulfato férrico.
- 3- Regeneración: Esta línea persigue estimular la función pulpar para propiciar la formación de un puente dentinario. La utilización de hidróxido de calcio en esta técnica no está indicada en dientes permanentes. (1, 6, 11, 12)

3.2.4 Medicamentos utilizados en los Tratamientos de Pulpotomía

A. Formocresol.

Es el medicamento más utilizado desde hace más de 60 años a nivel mundial. Fue introducido por Buckley en 1904, utilizando una combinación de formalina y tricresol en partes iguales para tratar dientes permanentes no vitales. Desde 1930 es usado para terapia y desvitalización pulpar, y su composición química es: 19% de formaldehído, 35% de cresol y 15% glicerina en solución acuosa. Sus componentes activos son el formaldehído y el cresol, la glicerina se utiliza como emulsionante y previene la polimerización del formaldehído. Por su gran eficacia bactericida y su potencial fijador, su principal aplicación en odontología es como desinfectante de conductos radiculares en endodoncia y fijador de tejidos en la pulpotomía de dientes primarios. (5, 6)

Debido al enorme historial de éxitos clínicos que presenta, es el medicamento popular más ampliamente utilizado. Sin embargo su uso en odontología se ha vuelto comprometido por la controversia de estudios de laboratorio realizados en animales que demuestran su amplia distribución sistémica tras su aplicación. (5, 6).

Se han realizado diversos estudios donde también su seguridad es cuestionada por su potencial, tóxico, mutágeno, carcinógeno y sus efectos sobre la exfoliación de los dientes

primarios y formación de los permanentes, y es cuestionado por las siguientes razones: (5, 6)

- 1- La momificación de la pulpa trata el síntoma, pero no existe cicatrización ni curación; de esta forma el objetivo de la pulpotomía a formocresol parece ser estrictamente clínico; mantener el diente en una condición asintomática hasta su exfoliación.
- 2- Diversos informes han demostrado que el formocresol es fuertemente tóxico, y capaz de difundirse rápidamente desde el diente tratado, lo que permite que los efectos tóxicos se manifiesten a distancia, causando daño a nivel periodontal y apical.
- 3- Numerosos estudios atribuyen al formocresol, problemas de toxicidad sistémica y un potencial inmunológico, mutagénico y carcinogénico.

Sobre sus efectos mutágenos en humanos; Zarzar y cols., realizaron un estudio in vivo en 20 niños cuya edad era entre 5-10 años y a quienes se les tomaron dos muestras de sangre; una antes de la realización de la pulpotomía con formocresol en dientes cariados y con exposición pulpar y, otra 24 horas más tarde; con la finalidad de llevar a cabo un análisis citogenético en cultivos de linfocitos con el objetivo de estudiar los efectos mutágenos del formocresol; pero no obtuvieron diferencias estadísticamente significativas entre ambas muestras, antes y después de la utilización del formocresol a dosis clínicas adecuadas. Sin embargo, sí se encontraron alteraciones cromosómicas en el cultivo linfocitario de un paciente. Por este motivo los autores sugieren la máxima cautela en la utilización del formocresol en pulpotomías. (6)

Straffon y Han, así como Loss y Han; encontraron que el efecto del formocresol sobre la síntesis de RNA en tejido conectivo, varía según la concentración, indicando que el formocresol diluido al 1:5 es mucho menos dañino como agente pulpar que la preparación concentrada y al mismo tiempo puede proveer una recuperación más rápida de sus efectos tóxicos. (5, 6).

En una publicación realizada por Hauman y Love, se establece que el formocresol es un irritante tisular y es altamente tóxico; coagula indiscriminadamente los contenidos celulares y causa necrosis tisular en contacto. Por lo tanto, no se recomienda como medicamento intraconducto por su alta toxicidad y limitada efectividad clínica; sin embargo, es usado frecuentemente a muy bajas concentraciones (diluciones de 1:5 de la fórmula de Buckley: 35% de cresol y 19% de formaldehído) durante los procedimientos de pulpotomías en niños. (15).

Con respecto al efecto del formocresol en el tejido pulpar, histológicamente se ha observado que produce una primera zona amplia de fijación acidófila, en el tejido inmediatamente adyacente al lugar de aplicación. En dirección más apical, la fijación puede ser incompleta y, microscópicamente, se observa una banda más ancha de tejido eosinófilo que se extiende al tercio apical del diente. La pérdida de detalle celular justifica la interpretación microscópica de necrosis por coagulación. El tejido del tercio apical es la fuente principal de disputa. Se puede encontrar una amplia variedad de condiciones pulpares, de manera que algunos autores creen que es pulpa viva, mientras que otros lo identifican como una penetración de tejido conectivo. Diversos estudios han demostrado que esta diversidad de efectos pulpares se debe a que la acción del formocresol sobre la pulpa depende de factores como el tiempo de aplicación y de la concentración utilizada. Así, el formocresol utilizado para la fijación de la pulpa radicular, es la solución de Buckley, diluida al 20% (1/5) y aplicado durante 3 a 5 minutos, aunque en algunas investigaciones se ha comprobado que se obtiene la misma eficacia al colocarlo durante 1 minuto, ya que está demostrado que la dilución del medicamento y un período corto de aplicación tiene el mismo efecto clínico, al realizar una pulpotomía, que cuando se usa la concentración pura, siendo sus efectos secundarios menores. (1, 5, 6)

Biondi, realizó un estudio en Buenos Aires en el año 2008, en niños de 5 a 8 años, donde se evaluaron 30 molares primarios con indicación de pulpotomía, en el cual usaron formocresol diluido (FC), los cuales fueron evaluados clínica y radiográficamente en un

rango de 180 a 300 días. Se registraron como fracasos, la observación clínica de: fístula, dolor y movilidad patológica, y la radiográfica de: reabsorción interna, externa, ensanchamiento periodontal y radiolucidez interradicular. El éxito clínico fue del 94% y el radiográfico de 87%. (16).

Marawa y cols., y Fuks y Bimstein, evaluaron el formocresol diluido (cuatro partes de glicerina y agua destilada en una proporción de 3:1 y una parte de formocresol concentrado) en pulpotomías de dientes primarios de niños, encontrando que este puede proporcionar un efecto clínico igual o mejor que el que se obtiene con formocresol concentrado. Debido a estas ventajas, el formocresol diluido es el más ampliamente recomendado como medicamento pulpar en dientes primarios, sin embargo este no se encuentra disponible para su venta y por eso se usa la fórmula concentrada (1, 6).

Mejare realizó un seguimiento de 81 pulpotomías con formocresol en molares de niños de 4 a 8 años, durante dos años y medios. El principal motivo de fracaso fue la osteítis interradicular. En opinión de Myers y cols., la causa más probable de este tipo de fallo, es la penetración del formaldehído hacia la zona interradicular. (1, 6)

Magnusson llevó a cabo un seguimiento clínico e histológico de pulpotomías con formocresol en 84 molares temporales inferiores, 56 de los cuales pudieron ser evaluados histológicamente. Observó que el medicamento había difundido a través del tejido pulpar momificado y de los remanentes de tejido radicular vital y podía encontrarse aun en la porción apical de las raíces tratadas. Asimismo, comunicó la ausencia de signos de cicatrización y, en el 80% de las raíces analizadas, los cortes histológicos revelaron signos de resorción interna con formación incompleta de tejido reparador. Además, radiográficamente, el 10% de los dientes tratados presentaron osteítis perirradicular y el 37% resorción radicular interna. (1, 6)

Boeve y Dermaut evaluaron radiográficamente durante un período de 4 a 36 meses, la técnica de pulpotomía utilizando Tempophoro (pasta momificante compuesta por mentol, timol, creosota, yodoformo y alcanfor) en 137 molares temporales de 72 niños cuya edad fue entre 3-9 años de edad, logrando resultados exitosos en un 87%, similar a los obtenidos por Rolling y Thylstrup quienes evaluaron el pronóstico de 98 molares primarios pulpotomizados con formocresol, y después de un seguimiento clínico y radiológico durante 3, 12, 24 y 36 meses encontraron que el porcentaje de sobrevivencia a 3 meses fue de 91%, mientras que a 12, 24 y 36 meses, dicho porcentaje disminuyó a 83, 78 y 70% respectivamente. Sin embargo concluyeron que la utilización del formocresol de Buckley es clínicamente exitosa, ya que permite la conservación de molares primarios severamente destruidos por caries, hasta su exfoliación. (1, 6)

A pesar de los buenos resultados clínicos y radiológicos obtenidos con el uso del formocresol, se han generado estudios en los que se analiza el potencial tóxico, mutágeno y carcinógeno del formaldehído (componente primordial del formocresol). En este sentido Lewis y Chestner presentaron el primer estudio de revisión sobre el potencial carcinógeno y mutágeno del formaldehído. (6, 11)

Aunque la determinación de estos efectos en humanos es difícil, sugieren que la dosis de formocresol que se aplican en las pulpotomías, así como las que se usan cuando se aplican pastas de paraformaldehído, podrían ser arbitrarias y sin sustento científico y superar a las mínimas necesarias para lograr el efecto deseado. Por ello recomiendan la reevaluación del uso de formaldehído para su uso racional. Lewis opina que si un medicamento como el formaldehído no es claramente necesario, se debiese restringir al máximo su utilización para evitar sus efectos deletéreos. (1, 6, 11)

En este sentido, Kimmelman y Hillman opinan que, dado que no existen informes de los efectos deletéreos atribuidos al formocresol ni al formaldehído en Odontología, desde su introducción en la práctica clínica en 1904 y 1898 respectivamente, los riesgos que se

atribuyen a estos compuestos podrían deberse a otras causas, pero debido a sus propiedades sigue siendo el material de elección para tratamientos de pulpotomía. (5, 6).

Actualmente existen alternativas del uso de formocresol, tales como:

B. Glutaraldehído.

Es un fijador estándar utilizado en microscopio electrónico durante décadas, pero debido a su potente acción antiséptica y fijadora, se piensa que es una sustancia que se aproxima al material ideal para la técnica de pulpotomía. (11)

Debido a su estructura química es un fijador más eficaz que el formocresol, lo que limita su penetración en el tejido pulpar, su difusión hacia el periápice y su posterior distribución sistémica; pero tiene la ventaja de respetar la vitalidad de la pulpa radicular remanente por ser biológicamente más aceptable por su menor difusión, una reacción química más estable (forma enlaces dobles) y mejores niveles demostrados de respiración celular. (11) La mayoría de estudios de glutaraldehído son a corto plazo y se han encontrado un alto porcentaje de fracasos cuando el estudio es a largo plazo. (11)

Uno de los mayores problemas que plantea el glutaraldehído en su uso, es que posee características de pureza, preparación, vitalidad y almacenaje muy meticulosas para que la solución no pierda efectividad; además que no existe un preparado comercial si no que se tiene que conseguir mediante fórmula magistral. (5)

Davis y cols., compararon en un estudio experimental en ratas, pulpotomías con formocresol diluido (1:5) y glutaraldehído tamponado al 5% tras ocho semanas de seguimiento y no encontraron diferencias significativas clínicas e histológicas. (5)

Kopel y cols., y Giuliana, defienden la utilización de glutaraldehído al 2% en pulpotomías de dientes primarios humanos. Por otro lado, Rusmah y Rahim, realizaron un estudio para determinar la difusión del formocresol y del glutaraldehído en 30 molares primarias extraídas, libres de caries y con más de 2/3 de longitud radicular conservada. Estas molares fueron pulpotomizadas utilizando formocresol diluido (1:5) ó glutaraldehído al 2% y sumergidos en una solución tampón para analizar la difusión de estos compuestos hacia la dentina y el cemento radicular. Observaron la presencia de formocresol en dentina y cemento en un lapso de 15 minutos, mientras que el glutaraldehído no estaba presente en estas estructuras. (5, 6)

Este medicamento clínicamente tiene ciertas limitaciones, ya que deberá ser una solución amortiguadora (tampón) con una concentración al 2% y con un pH alcalino (8.5), lo cual mejora sus cualidades fijadoras y antibacterianas. Además de ser una solución inestable ya que una vez activada, su efectividad tiene un período de 30 días. (6)

C. MTA

Otra de las alternativas que ha sido utilizado es la aplicación del Agregado de Trióxido Mineral que ha proporcionado hasta el momento resultados excelentes, tanto clínicos como radiológicos. (12)

Las investigaciones de la respuesta pulpar del agregado de trióxido mineral como material de recubrimiento pulpar, se basa en que las exposiciones pulpares tienen la capacidad de cicatrizar siempre que se prevenga la microfiltración y la contaminación bacteriana. Este material ha demostrado ser biocompatible y capaz de sellar las vías de comunicación entre el sistema de conductos y la superficie externa del diente. (12, 1)

Eidelman y cols., llevaron a cabo un estudio clínico sobre 45 molares primarias de 26 niños, tratados mediante pulpotomía con MTA o formocresol. Tras 17 meses de seguimiento se evaluaron clínica y radiográficamente 32 de estas molares. Sólo una de las

molares tratadas con formocresol demostró signos de resorción interna, mientras que ninguno de los tratados con MTA presentó signos clínicos y radiográficos patológicos. Sin embargo encontraron obliteración radicular en 7 de 17 (41%) tratados con MTA y sólo un 2 de 15 (13%) molares con formocresol. (5, 6)

Holland y cols., al utilizar MTA en 13 dientes pulpotomizados de perro, sacrificados 60 días después de la realización de pulpotomías, encontraron formación de un puente dentinario y pulpa vital, sin respuesta inflamatoria en 10 casos; por lo tanto, la formación de puente dentinario podría ser considerado como un inconveniente para su indicación; sin embargo tiene un potencial prometedor para llegar a ser el sustituto de la técnica con formocresol. (5, 6)

D. Sulfato Férrico

El sulfato férrico es un agente hemostático utilizado durante mucho tiempo para el control del sangrado en diferentes procedimientos clínicos-odontológicos.

Los estudios realizados arrojan resultados comprometedores con el uso de sulfato férrico cuando se utiliza en dientes primarios en tratamientos de pulpotomía.

Ibricevic y Al Jame, tras veinte meses de seguimiento clínico y radiográfico de 70 pulpotomías con sulfato férrico o formocresol (35 por cada grupo), en molares primarias de otros tantos niños con edades de 3-6 años; encontraron un porcentaje del 100% de éxito clínico y 97.2% de éxito radiográfico en ambos grupos de estudio, por lo que recomiendan este compuesto como agente pulpar en dientes primarios en sustitución de formocresol. (5, 6)

A corto plazo el éxito del sulfato férrico es comparable al de formocresol e incluso en algunos estudios el índice de éxito clínico y radiográfico es superior; sin embargo, se recomienda un mayor estudio y tiempo de observación antes de recomendar la técnica. (6)

E. Hidróxido de calcio

El efecto de este material sobre las heridas pulpares se debe a su contenido de calcio, así como a sus propiedades alcalinas. Las preparaciones puras de este compuesto parecen tener una mejor y mayor capacidad curativas que las preparaciones con aditivos. (1, 12)

El hidróxido de calcio produce una zona superficial de necrosis hística que se ve rápidamente rodeada por una ligera reacción inflamatoria. Al cabo de unos cuantos días aparece un tabique de colágeno por debajo del cual se diferencian células productoras de matriz; en algunos casos la matriz empieza a mineralizarse al cabo de una semana. Al principio el tejido duro que forma una barrera junto a la zona necrótica, es irregular y tiene aspecto de hueso, pero posteriormente adopta un carácter similar al de la dentina. El resultado final es la formación de una barrera completa de tejido duro recubierta de odontoblastos. (1, 12)

Este material debe utilizarse preferiblemente en aquellas pulpas en las que se considere que el tejido residual se encuentre clínicamente sano. (1, 11) Este material puede estar contraindicado en dientes deciduos, debido a la aparición de reabsorción interna (6) aunque en algunos estudios más recientes sólo el 21% de las raíces tratadas presentaron dicha patología en las revisiones radiográficas al cabo de dos años y la tasa de éxito clínico- radiográfico fue aproximadamente el 60%. (11, 12)

3.2.5 Técnica de Pulpotomía con Formocresol

La pulpotomía consiste en la extirpación de la pulpa cameral y la fijación de la pulpa radicular utilizado como medicamento formocresol. (10)

En años reciente se ha sustituido o utilizado cada vez más el formocresol como sustituto de hidróxido de calcio, al realizar pulpotomía en piezas primarias. (3)

Este compuesto tiene capacidad momificante, provoca una desnaturalización de las proteínas de la pulpa radicular más próxima a la cámara pulpar y difunde hacia la pulpa, más apical, fijando los tejidos en mayor o menor medida. (10)

La pauta de tratamiento es la siguiente (8, 9).

- Colocación de anestesia local.
- Aislamiento del campo operatorio con dique de goma.
- Apertura de la cavidad y eliminación de toda la dentina cariada con fresa #330.
- Diseño de la cavidad, que deberá tener un tamaño suficiente para acceder a la totalidad del techo de la cámara.
- Eliminación de la totalidad del techo de la cámara pulpar.
- Extirpación de la pulpa cameral con fresas redondas a baja velocidad o cucharillas bien afiladas.
- Exploración de cámara pulpar valorando el sangrado, que deberá ser rojo brillante y ceder en 3 a 5 minutos.
- Colocación de torundas estériles de algodón secas para controlar el sangrado y retirar a los cinco minutos.
- Se observarán los filetes pulpares radiculares que deberán presentar un corte limpio y un sangrado rojo brillante. El suelo de la cámara no debe presentar perforaciones.
- Colocar torundas de algodón estériles con formocresol durante 1 minuto.

- Explorar el tejido pulpar residual, el cual debe presentar un color pardo oscuro ó negruzco, sin hemorragia. Cuando persiste hemorragia excesiva y de color púrpura, es indicativo de que la inflamación se ha extendido a la pulpa radicular, y por tanto, el tratamiento indicado será Pulpectomía o extracción del diente.
- Limpieza de la cámara pulpar con algodón estéril.
- Obturación del fondo de la cavidad con una mezcla de óxido de zinc y eugenol. Esta pasta de adaptará al suelo cavitario y a las zonas amputadas, atacándolo con bolas de algodón.
- Obturación definitiva del diente.
- Toma de radiografía postoperatoria.

3.2.6 Factores de Éxito en Pulpotomía (5, 8, 9, 11)

Para la realización del tratamiento se deben de cumplir ciertos requisitos que favorecen el éxito del tratamiento:

- Se debe de hacer un análisis exhaustivo del caso, tomando como referencia la historia clínica, examen clínico y radiográfico que nos permitan llegar a un buen diagnóstico.
- Radiográficamente las piezas deben de tener al menos dos tercios de la longitud de las raíces para asegurar una vida funcional, así como todos los contornos de la cámara pulpar.
- Aislamiento de campo operatorio adecuado, el aislamiento más indicado es el absoluto, obtenemos mayores probabilidades de éxito.
- Una buena técnica operatoria, siguiendo los principios asépticos.
- Utilizar medicamentos y materiales que estimulen la cicatrización pulpar y permitan el desarrollo fisiológico del diente hasta su exfoliación.
- Restauración adecuada y con una buena técnica.

3.2.7 Factores de Fracaso en Pulpotomía (5, 8, 9, 11)

- Un diagnóstico inadecuado.
- Cuando la corona de un diente y su cámara pulpar no son restaurables.
- Cuando no se da un seguimiento al tratamiento.
- Cuando hay una notable hipersensibilidad a la percusión o movilidad por la gingivitis local agravada que conlleva a la necrosis pulpar radicular.
- Cuando aparece síntomas después del tratamiento.
- Si existe movilidad o aparece una fístula.
- Si radiográficamente aparece reabsorción interna o externa.

IV. DISEÑO METODOLÓGICO

4.1 Tipo de estudio:

Descriptivo de corte transversal.

4.2 Área de estudio:

Clínicas de Odontopediatría de la Facultad de Odontología de la UNAN-LEON, ubicadas en Complejo Docente de la Salud (Campus Médico); situado en la parte sureste de la ciudad de León.

4.3 Universo:

Fueron los 54 (cincuenta y cuatro) tratamientos de pulpotomía con formocresol de los 91 (noventa y uno) tratamientos pulpares que se realizó en el I semestre del año 2009 en las Clínicas de Odontopediatría de la Facultad de Odontología de la UNAN- León.

Para formar parte en el estudio, se tomaron los siguientes criterios de selección

4.4 Criterios de inclusión:

- Edad comprendida entre 5 y 9 años.
- Tipo de tratamiento realizado: Tratamiento de Pulpotomía con formocresol.
- Existencia de radiografías preoperatoria y post-operatoria
- Datos de filiación completos del niño en la ficha o expediente.

Del total de 54 tratamientos de pulpotomía con formocresol en molares temporales aptas para ser evaluadas, 18 molares temporales no pudieron ser evaluadas debido a que: 1 molar ya había exfoliado, 4 casos en los que los padres no tenían interés en llevar a los niños a la clínica, 4 casos en los que se encontró que cambiaron de domicilio y 9 casos no se pudieron valorar por falta de energía eléctrica, la cual fue interrumpida en varias ocasiones en las cuales ya se encontraban los pacientes en la clínica. Pudiendo ser

evaluadas solamente 36 tratamientos de pulpotomías con formocresol en molares temporales, que esto correspondió a la población de estudio.

4.4 Población de Estudio:

Fueron las 36 molares temporales que se seleccionaron por medio del muestreo no probabilístico por conveniencia; en el cual no todos los elementos de la población tuvieron la probabilidad de ser electos y para la selección se aplicaron los criterios de inclusión antes enumerados.

4.5 Unidad de análisis: Cada molar temporal a la que se le realizó tratamiento de pulpotomía con formocresol.

4.6 Instrumento y método de recolección de la información.

El instrumento para recolectar la información fue una ficha clínica que constó de aspectos sociodemográficos del paciente (nombre, edad, sexo, fecha de nacimiento, domicilio, teléfono, nombre de los padres), tipo de tratamiento realizado, molar tratada, diagnóstico, tipo de aislamiento, criterios clínicos (dolor, fístula y movilidad patológica) y evaluación radiográfica (radiolucidez interradicular, resorción interna, calcificación pulpar y resorción externa).

El método de recolección de la información fue a través de la observación estructurada (ficha clínica) y no estructurada que se le aplicó a los pacientes, para lo cual primero se solicitó permiso. Una vez diseñada la ficha clínica, cada estudiante del quinto curso tuvo que llenar la ficha y colocar las radiografías pre y postoperatoria, para interpretar adecuadamente las radiografías, se realizó una secuencia, en primer lugar se analizó la corona, grado de destrucción por caries, tamaño de la restauración, tratamientos realizados, tamaño de la cámara y cuernos pulpares, posteriormente, las raíces (número), estado de éstas, forma de los conductos, hueso, radiolucencias en la bi o trifurcación; cabe destacar que los tratamientos de pulpotomía, se realizaron en el primer

semestre (en los meses de abril, mayo, junio, julio) del año 2009. Las fichas fueron recepcionadas, se revisaron y cada caso se seleccionó de acuerdo a los criterios de inclusión; se citó a los pacientes con previo consentimiento de sus padres o tutor. Una vez que los pacientes asistieron a las Clínicas de Odontopediatría se le aplicó nuevamente la ficha al paciente para realizar la evaluación postoperatoria en el período comprendido de agosto del año 2009 a noviembre del mismo año, en los cuales algunos tratamientos de pulpotomía con formocresol tenían 3, 4, 5 ó 6 meses de haber sido realizados. Luego mediante la observación, se realizó el examen clínico de la cavidad oral del paciente y se anotó en la ficha lo observado ó referido por el niño; se tomó radiografía postoperatoria de la pieza tratada y se procedió al análisis de la radiografía con el negatoscopio, siguiendo la misma secuencia descrita anteriormente y valorando los criterios radiográficos; posteriormente se anotó en la ficha lo observado. Para poder clasificar nuestros datos desde el punto de vista de la calidad de tratamiento: Éxito y Fracaso, utilizamos criterios clínicos y radiográficos, los cuales fueron:

4.7 ÉXITO:

Para que el tratamiento haya sido un éxito debía haber ausencia de los 7 (siete) siguientes criterios:

- Dolor.
- Fístula.
- Movilidad patológica.
- Radiolucidez interradicular.
- Resorción interna.
- Resorción externa.
- Calcificación pulpar.

4.8 FRACASO:

Se consideró un fracaso por la presencia de al menos 1 (uno) de los siguientes criterios:

- Dolor.
- Fístula.
- Movilidad patológica.
- Radiolucidez interradicular.
- Resorción interna.
- Resorción externa.
- Calcificación pulpar.

4.9 Plan de Tabulación y Análisis

Después de haber recogido los datos, se limpiaron y fueron contabilizados por el método de palotes, los datos fueron introducidos y procesados en el paquete estadístico SPSS (Statistical Package for Social Sciences) versión 16.

Los datos se presentan en frecuencia, porcentaje, tablas de contingencia (cruce de variables) y en gráficos.

4.10 Fuente de Información:

- Fuente Primaria, toda la información obtenida directamente del paciente (interrogatorio y evaluación clínica y radiográfica).
- Fuente Secundaria, se obtuvo por medio de expediente clínico y fichas originales de cada paciente con sus respectivas radiografías y ficha de recolección de datos.

OPERALIZACIÓN DE LAS VARIABLES

Variable	Definición	Indicador	Valor
Edad	Tiempo trascurrido en años, desde el nacimiento hasta el momento del estudio.	<ul style="list-style-type: none"> Expediente clínico 	Edad en años ---- -----
Sexo	Características fenotípicas y genotípicas del hombre y mujer.	<ul style="list-style-type: none"> Expediente clínico 	Masculino ---- Femenino ----
Diagnóstico	Identificación del estado pulpar de la molar temporal mediante datos clínicos y radiográficos.	<ul style="list-style-type: none"> Expediente clínico 	P.V.R. ---- P.V.I. ---- P.N.V.C. ---- P.N.V.A. -----
Tratamiento	Procedimiento empleado para el tratamiento de las patologías pulpares	<ul style="list-style-type: none"> Expediente clínico 	Pulpotomía ---- Pulpectomía---- Extracción -----
Aislamiento operatorio	Métodos utilizados para evitar la contaminación y mejorar la visibilidad del diente.	<ul style="list-style-type: none"> Ficha clínica 	Absoluto ---- Relativo -----
Dolor	Es una experiencia emocional y sensorial generalmente desagradable, que pueden experimentar todos aquellos seres vivos que disponen de un sistema nervioso. Es una experiencia asociada a una lesión tisular.	<ul style="list-style-type: none"> Lo que refiere el paciente. 	Si ----- No -----
Fístula	Es la comunicación de la zona infectada en el hueso con el exterior. Indica la existencia de una infección en el hueso.	<ul style="list-style-type: none"> Punto rojo o blanco en la encía insertada, a través del cual puede haber ó no salida de exudado ó penetrar la punta de un cono de gutapercha. 	Si ----- No -----

Movilidad Patológica	Movimiento horizontal y en menor grado, axial de un diente como consecuencia de la pérdida de todo o una parte de su inserción y aparato de soporte.	<ul style="list-style-type: none"> • Usando una pinza algodонера por el extremo opuesto y el mango de un espejo bucal, tomando los dos instrumentos, uno en la mano derecha y el otro en la izquierda, realizando movimientos vestibulo-linguales. 	<p>Si ----- No -----</p>
Radiolucidez interradicular	Es una lesión localizada entre las raíces de una pieza dentaria y que puede estar asociada a un proceso necrótico pulpar.	<ul style="list-style-type: none"> • Radiográficamente se ve una lesión radiolúcida generalmente circunscrita entre las raíces. 	<p>Si ----- No -----</p>
Resorción interna	Es un tipo de resorción que se inicia dentro de la cavidad pulpar cuando el proceso ocurre dentro de las raíces o en la corona de la pieza dentaria.	<ul style="list-style-type: none"> • Radiográficamente se ve como una lesión radiolúcida dentro del conducto, la cual no está bien circunscrita. 	<p>Si ----- No -----</p>
Calcificación pulpar	Es la condición patológica que ocurre como respuesta al traumatismo, caries dental, enfermedad periodontal, se puede formar también por el proceso normal de maduración.	<ul style="list-style-type: none"> • Radiográficamente se observa una imagen radiopaca indicando una obliteración pulpar o disminución del diámetro del conducto pulpar. 	<p>Si ----- No -----</p>
Reabsorción externa	Es la que se inicia en el periodonto y que afecta a las superficies externas o laterales de un diente, pérdida de cemento o dentina radicular o ambas originada en el ligamento periodontal.	<ul style="list-style-type: none"> • Zona radiolúcida redonda u ovoide en la parte media externa de la corona o la raíz de un diente. 	<p>Si ----- No -----</p>
Calidad de Tratamiento	Es la condición de éxito o fracaso del tratamiento de pulpotomía con formocresol.	<ul style="list-style-type: none"> • Ficha clínica 	<p>Éxito Fracaso</p>

V. RESULTADOS

TABLA N° 1 Tratamientos de Pulpotomía con formocresol realizados en molares temporales en niños de 5-9 años; según edad y sexo, atendidos en las Clínicas de Odontopediatría de la Facultad de Odontología de la UNAN – León, en el primer semestre del año 2009.

Variable	F (%) (n=36)
Sexo	
<i>Masculino</i>	22(61.1)
<i>Femenino</i>	14(38.9)
Total	36(100)
Edad	
<i>5 años</i>	5(13.9)
<i>6 años</i>	4(11.1)
<i>7 años</i>	15(41.7)
<i>8 años</i>	6(16.7)
<i>9 años</i>	6(16.7)
Total	36(100)

Fuente: Ficha Clínica

Se estudiaron 36 molares temporales con tratamiento de pulpotomía con formocresol, prevaleciendo el sexo masculino con un 61.1%. El 41.7% de los casos estudiados corresponde a la edad de 7 años, siguiendo en orden descendente, la edad de 8 y 9 años con un 16.7%, el 13.9% para la edad de 5 años y en menor porcentaje los 6 años con un 11.1%.

TABLA N° 2 Tratamientos de Pulpotomía con formocresol realizados en molares temporales en niños de 5-9 años; según molar tratada, atendidos en las Clínicas de Odontopediatría de la Facultad de Odontología de la UNAN – León, en el primer semestre del año 2009.

Variable	F (%)
Molar tratada	
SUPERIORES	54 3(8.3)
	55 2(5.6)
	64 2(5.6)
	65 2(5.6)
25.1%	
INFERIORES	74 6(16.7)
	75 4(11.1)
	84 10(27.7)
	85 7(19.4)
74.9%	

Fuente: Ficha Clínica

Se observa que el 74.9% de las molares tratadas corresponde a las molares inferiores temporales, en cambio el 25.1% concierne a las molares superiores temporales.

TABLA N° 3 Tratamientos de Pulpotomía con formocresol realizados en molares temporales en niños de 5-9 años; según el diagnóstico pulpar, atendidos en las Clínicas de Odontopediatría de la Facultad de Odontología de la NAN – León, en el primer semestre del año 2009.

Variable	F (%) (n=36)
Diagnóstico pulpar	
<i>PVR</i>	33(91.7)
<i>PVI</i>	3(8.3)

Fuente: Ficha Clínica

El diagnóstico pulpar más predominante fue Pulpa Vital Reversible (PVR) con un 91.7%, seguido del de Pulpa Vital Irreversible (PVI) con un 8.3%.

TABLA N° 4 Tratamientos de Pulpotomía con formocresol realizados en molares temporales en niños de 5-9 años; según el tipo de aislamiento, atendidos en las Clínicas de Odontopediatría de la Facultad de Odontología de la NAN – León, en el primer semestre del año 2009.

Variable	F (%) (n=36)
Tipo de aislamiento	
<i>Absoluto</i>	35(97.2)
<i>Relativo</i>	1(2.8)

Fuente: Ficha Clínica.

El tipo de aislamiento que más se empleó en la realización de los tratamientos de pulpotomía con formocresol fue el absoluto con un 97.2%, seguido del relativo con un 2.8%.

TABLA N° 5 Tratamientos de Pulpotomía con formocresol realizados en molares temporales en niños de 5-9 años; según diagnóstico pulpar y molar tratada, que fueron atendidos en las Clínicas de Odontopediatría de la Facultad de Odontología de la UNAN – León, en el primer semestre del año 2009.

Variables	Diagnóstico pulpar		Total F (%) (n=36)
	PVR	PVI	
Molar tratada			
54	2(5.6)	1(2.7)	3(8.3)
55	2(5.6)	0	2(5.6)
64	2(5.6)	0	2(5.6)
65	2(5.6)	0	2(5.6)
74	6(16.6)	0	6(16.6)
75	4(11.1)	0	4(11.1)
84	10(27.7)	0	10(27.7)
85	5(13.9)	2(5.6)	7(19.5)
Total	33(91.70)	3(8.3)	36(100)

Fuente: Ficha Clínica.

Se observa que el diagnóstico pulpar que más prevaleció fue el de PVR con un 27.7% en la pieza dentaria 84, en cambio, el que menos sobresalió fue PVI con un 2.7% en la pieza dentaria 54; infiriendo que ambos diagnósticos pulpares (PVR y PVI) prevalecieron en la arcada inferior.

TABLA N° 6 Tratamientos de Pulpotomía con formocresol realizados en molares temporales en niños de 5-9 años; según tipo de aislamiento y molar tratada, que fueron atendidos en las Clínicas de Odontopediatría de la Facultad de Odontología de la UNAN – León, en el primer semestre del año 2009.

Variables		Tipo de aislamiento		Total
		Absoluto	Relativo	
Molar tratada	54	3(8.3)	0	3(8.3)
	55	2(5.6)	0	2(5.6)
	64	2(5.6)	0	2(5.6)
	65	2(5.6)	0	2(5.6)
	74	6(16.6)	0	6(16.6)
	75	4(11.1)	0	4(11.1)
	84	9(24.93)	1(2.78)	10(27.7)
	85	7(19.5)	0	7(19.5)
Total		35(97.22)	1(2.78)	36(100)

Fuente: Ficha Clínica

Se aprecia que el tipo de aislamiento que más se utilizó fue el aislamiento absoluto con un 24.93% en la pieza dentaria 84; a diferencia del aislamiento relativo que solamente se usó en un caso, el cual corresponde al 2.77% en la misma pieza dentaria.

TABLA N° 7 Evaluación de Éxito y Fracaso de los Tratamientos de Pulpotomía con formocresol realizados en molares temporales en niños de 5-9 años, atendidos en las Clínicas de Odontopediatría de la Facultad de Odontología de la UNAN – León, 3 -6 meses después de realizado el tratamiento, en el primer semestre del año 2009.

Variable	F (%) (N=36)
Calidad del tratamiento	
Éxito	28(77.8)
Fracaso	8(22.2)

Fuente: Ficha Clínica

Se aprecia que el 77.8% de los casos evaluados clínica y radiográficamente fueron exitosos, a diferencia del 22.2% que fracasaron.

TABLA N° 8 Evaluación Clínica de los Tratamientos de Pulpotomía con formocresol realizados en molares temporales en niños de 5-9 años, atendidos en las Clínicas de Odontopediatría de la Facultad de Odontología de la UNAN – León, 3 -6 meses después de realizado el tratamiento, en el primer semestre del año 2009.

Variables	Postoperatorio				Total
	3 meses	4 meses	5 meses	6 meses	
Criterios Clínicos					
1. Dolor					
Ausente	8(22.2)	11(30.6)	10(27.8)	3(8.3)	32(88.90%)
Presente	1(2.8)	1(2.8)	2(5.5)	0	4(11.10%)
2. Fístula					
Ausente	8(22.2)	11(30.6)	11(30.6)	3(8.3)	33(91.70%)
Presente	1(2.8)	1(2.8)	1(2.8)	0	3(8.30%)
3. Movilidad Patológica					
Ausente	9(25)	12(33.3)	12(33.3)	3(8.3)	36(100%)
Presente	0	0	0	0	0

Fuente: Ficha Clínica

De la evaluación clínica de los tratamientos de pulpotomía, se indica que a los 5 meses después de haber sido realizado el tratamiento de pulpotomía, el 5.5% de los casos

estudiados presentaron dolor; en cambio, a los 3, 4 y 5 meses se presentó un caso de fístula respectivamente, correspondiendo al 2.8% en cada período (meses).

TABLA N° 9 Evaluación Radiográfica de los Tratamientos de Pulpotomía con formocresol realizados en molares temporales en niños de 5-9 años, atendidos en las Clínicas de Odontopediatría de la Facultad de Odontología de la UNAN – León, 3 -6 meses después de realizado el tratamiento, en el primer semestre del año 2009.

Variables	Postoperatorio				Total F(%) (N=36)
	3 meses	4 meses	5 meses	6 meses	
Criterios Radiográficos					
1. Radiolucidez interradicular					
Ausente	8(22.2)	10(27.8)	9(25)	3(8.3)	30(83.30%)
Presente	1(2.8)	2(5.6)	3(8.3)	0(0)	6(16.70%)
2. Resorción interna					
Ausente	9(25)	12(33.3)	12(33.3)	3(8.3)	36(100%)
Presente	0(0)	0(0)	0(0)	0(0)	0(0%)
3. Calcificación pulpar					
Ausente	9(25)	12(33.3)	12(33.3)	3(8.3)	36(100%)
Presente	0(0)	0(0)	0(0)	0(0)	0(0%)
4. Resorción externa					
Ausente	9(25)	12(33.3)	11(30.5)	3(8.3)	35(97.2%)
Presente	0	0	1(2.8)	0	1(2.8%)

Fuente: Ficha Clínica

Se observa que a los 3 meses después de haber sido efectuado el tratamiento de pulpotomía con formocresol, el 2.8% de los casos presentaron radiolucidez interradicular, a los 4 meses, el 5.6% de los casos poseían radiolucidez y a los 5 meses, la presentaban el 8.3%. La resorción externa estuvo presente a los 5 meses en el 2.8% de los casos evaluados.

TABLA N° 10 Distribución de fracasos de los tratamientos de pulpotomía con formocresol realizados en molares temporales en niños de 5-9 años atendidos en las Clínicas de Odontopediatría de la Facultad de Odontología de la UNAN – León, según molar tratada y criterios clínicos y radiográficos; 3-6 meses después de realizado el tratamiento, en el primer semestre del año 2009.

Variable	Criterios clínicos y/o radiográficos
Molar tratada	
74	Radiolucidez interradicular y resorción externa
85	Fístula y radiolucidez interradicular
74	Fístula y radiolucidez interradicular
84	Dolor y radiolucidez interradicular
85	Dolor y radiolucidez interradicular
54	Dolor y fístula
74	Dolor
84	Radiolucidez interradicular

Fuente: Ficha Clínica

Se observa que las molares inferiores presentaron mayor número de fracaso con criterios clínicos y radiográficos, mientras que solamente una molar superior presentó signos y síntomas clínicos que indicaron fracaso.

TABLA N° 11 Evaluación de Éxito y Fracaso de los Tratamientos de Pulpotomía con formocresol realizados en molares temporales en niños de 5-9 años, atendidos en las Clínicas de Odontopediatría de la Facultad de Odontología de la UNAN – León, según edad, 3 -6 meses después de realizado el tratamiento, en el primer semestre del año 2009.

Variables	Calidad del tratamiento		Total F (%) (N=36)
	Éxito	Fracaso	
Edad			
5 años	2(5.6)	3(8.3)	5(13.9)
6 años	4(11.1)	0(0)	4(11.1)
7 años	13(36.1)	2(5.6)	15(41.7)
8 años	4(11.1)	2(5.6)	6(16.7)
9 años	5(13.9)	1(2.77)	6(16.7)
Total	28(77.8)	8(22.2)	36(100)

Fuente: Ficha Clínica

En la edad de 7 años, el 36.1% de los casos evaluados fueron un éxito y el 5.6% fracasaron; en cambio, a la edad de 5 años el porcentaje de fracaso fue mayor, esto puede ser posible a que a esa edad, el comportamiento de los niños se hace difícil controlarlo, por lo tanto la colaboración de ellos es escasa y de esta manera se pueda dificultar la colocación adecuada del aislamiento absoluto, pudiendo haber una posible contaminación del campo operatorio.

TABLA N° 12 Evaluación de Éxito y Fracaso de los Tratamientos de Pulpotomía con formocresol realizados en molares temporales en niños de 5-9 años, atendidos en las Clínicas de Odontopediatría de la Facultad de Odontología de la UNAN – León, según molar tratada; 3 -6 meses después de realizado el tratamiento, en el primer semestre del año 2009.

Variables	Calidad de tratamiento		Total F (%) (N=36)
	Éxito	Fracaso	
Molar tratada			
54	2(66.7)	1(33.3)	3(100)
55	2(100)	0(0)	2(100)
64	2(100)	0(0)	2(100)
65	2(100)	0(0)	2(100)
74	3(50)	3(50)	6(100)
75	4(100)	0(0)	4(100)
84	8(80)	2(20)	10(100)
85	5(71.4)	2(28.6)	7(100)

Fuente: Ficha Clínica

En las molares superiores se presento solamente un caso de fracaso en la pieza dentaria 54, en cambio, en las molares inferiores es donde hubo un mayor número de fracasos.

TABLA N° 13 Evaluación de Éxito y Fracaso de los Tratamientos de Pulpotomía con formocresol realizados en molares temporales en niños de 5-9 años, que fueron atendidos en las Clínicas de Odontopediatría de la Facultad de Odontología de la UNAN – León, según diagnóstico pulpar; 3 -6 meses después de realizado el tratamiento, en el primer semestre del año 2009.

Variables	Calidad de tratamiento		Total F (%) (N=36)
	Éxito	Fracaso	
Diagnóstico pulpar			
<i>PVR</i>	26(72.2)	7(19.4)	33(91.7)
<i>PVI</i>	2(5.6)	1(2.7)	3(8.3)
Total	28(77.8)	8(22.2)	36(100)

Fuente: Ficha Clínica

En el diagnóstico pulpar de Pulpa Vital Reversible (PVR), el 72.2% fueron éxitos y el 19.4% fracasaron; mientras que en el de Pulpa Vital Irreversible (PVI), en el 5.6% hubo éxito y en el 2.7% fracaso.

TABLA N° 14 Evaluación de Éxito y Fracaso de los Tratamiento de Pulpotomía con formocresol realizados en molares temporales en niños de 5-9 años, atendidos en las Clínicas de Odontopediatría de la Facultad de Odontología de la UNAN – León, según tipo de aislamiento utilizado; 3 -6 meses después de realizado el tratamiento, en el primer semestre del año 2009.

Variables	Calidad de tratamiento		Total F (%)
	Éxito	Fracaso	
Tipo de aislamiento			
<i>Absoluto</i>	28(77.80)	7(19.40)	35(97.20)
<i>Relativo</i>	0(0)	1(2.80)	1(2.80)
Total	28(77.8)	8(22.2)	36(100)

Fuente: Ficha Clínica

Se observa que con el uso de aislamiento absoluto, el 77.8% fueron éxitos y solamente el 19.4% fracasaron; en cambio con el aislamiento relativo, en ningún caso hubo éxito y el fracaso fue de 2.8%.

TABLA N° 15 Evaluación Clínica y Radiográfica de los Tratamientos de Pulpotomía con formocresol realizados en molares temporales en niños de 5-9 años, atendidos en las Clínicas de Odontopediatría de la Facultad de Odontología de la UNAN – León, según la calidad del tratamiento, en el primer semestre del año 2009.

Variables	Calidad del tratamiento		Total F (%) (N=36)
	Éxito	Fracaso	
Evaluación clínica	30(83.3)	6(16.7)	36(100)
Evaluación radiográfica	30(83.3)	6(16.7)	36(100)

Fuente: Ficha Clínica

En la evaluación clínica y radiográfica de los tratamientos de pulpotomía con formocresol, se obtuvo el mismo porcentaje tanto para los éxitos como para los fracasos.

VI. DISCUSIÓN DE RESULTADOS

En lo referente a la población de estudio, criterios de inclusión, criterios de éxito y fracaso, indicaciones, contraindicaciones y técnica para realizar la pulpotomía con formocresol, los datos de este estudio son similares y están basados en la mayoría de las investigaciones llevadas a cabo en otras poblaciones estudiadas con respecto a los tratamientos de pulpotomías en molares temporales. (5, 6, 15, 16)

La aplicación de formocresol en las cavidades pulpares, se realizó siguiendo el protocolo de pulpotomía en molares temporales que rige en las Clínicas de Odontopediatría de la Facultad de Odontología de la UNAN- León, en las cuales se orienta a los estudiantes la aplicación de torundas de algodón no embebidas de formocresol por 1 minuto- en lugar de 5 minutos- ya que el éxito clínico es similar, reduciendo la posibilidad de daños secundarios atribuidos al formocresol. (5, 6, 15, 16)

Los tratamientos de pulpotomía se realizaron en mayor número en niños, lo cual no coincide con la literatura, que reporta un mayor porcentaje de caries en niñas, esto se atribuye a la etapa más temprana de erupción en el sexo femenino en comparación con el masculino en las mismas edades, por lo que al estar más tiempo en cavidad oral tienen mayor probabilidad de ataque de caries.

La edad que presentó mayor porcentaje de fracaso fue la de 5 años, pudiéndolo asociar al comportamiento de los niños que a veces es difícil de controlar por los estudiantes. El dato encontrado no coincide con la teoría, que dice que a menor edad, mayor número de éxitos, por lo que entre más joven es la pulpa dentaria, mejor responde ante cualquier injuria que pueda sufrir ésta, pudiendo recuperarse rápidamente y de esta manera restablece sus funciones.

En las molares inferiores se realizó el tratamiento de pulpotomía con mayor porcentaje (74.9%) en comparación con las molares superiores (25.1%), esto puede deberse a que las molares inferiores erupcionan primero que las superiores, por lo tanto están más tiempo expuestas al medio bucal y por su posición y anatomía son más susceptibles a caries (3).

El diagnóstico pulpar más encontrado fue Pulpa Vital Reversible con un 91.70% y con 8.3% el de Pulpa Vital Irreversible, este dato es muy importante, ya que se asocia a que la mayoría de los tratamientos se efectúan con un diagnóstico acertado y el éxito de la técnica depende en gran medida de un adecuado diagnóstico clínico.

De los criterios clínicos evaluados, el 5.5% de las molares presentó dolor a los 5 meses y a los 3 y 4 meses, el 2.8% de los casos respectivamente; la fístula estuvo presente en un 2.8% de los casos tanto para los 3 meses como para los 4 y 5 meses, observando un mayor porcentaje de sobrevivencia a los 4 meses lo cual no coincide con el estudio realizado por Rolling y Thylstrup en 1975 que indica que el mayor porcentaje fue a los 3 meses.

En el presente estudio, el porcentaje de éxito clínico (83.3%) es mayor que el de fracaso (16.7%), Biondi en Buenos Aires en el año 2008, encontró un 94% de éxito clínico, de lo cual podemos deducir que el formocresol proporciona un excelente efecto clínico al ser utilizado en niños para efectuarles el tratamiento de pulpotomía en molares temporales.

En la evaluación radiográfica de las molares temporales, se encontró que el 2.8% de las molares evaluadas presentaron radiolucidez interradicular a los 3 meses, a los 4 meses el 5.6% y a los 5 meses el 8.3% de los casos; ningún caso presentó resorción interna ni calcificación pulpar y solamente el 2.8% de los casos presentaron resorción externa; registrando un mayor porcentaje de sobrevivencia a los 4 meses, a diferencia del estudio de Rolling y Thylstrup (1975) que muestra que el mayor porcentaje fue a los 3 meses. Se observa un aumento en los casos de radiolucidez interradicular a medida que avanzaban los meses, excepto los casos valorados a los 6 meses. Las radiografías periapicales antes, durante y

después del tratamiento es esencial, ya que permite que los tratamientos puedan ser monitoreados e identificar patologías óseas y dentales.

El porcentaje de éxito radiográfico que se encontró en este estudio es de 83.3% y el de fracaso es de 16.7%, similares al estudio de Biondi (Buenos Aire, 2008) y al de Boeve y Dermaut (1982) quienes encontraron un 87% de éxito radiográfico. En el presente estudio, el criterio que mayor fracaso presentó fue el de radiolucidez interradicular, el cual concuerda con el de Mejare (1979), quien encontró como causa más probable de este tipo fallo, la penetración del formaldehído hacia la zona interradicular.

En general, de los tratamientos de pulpotomía con formocresol realizados en molares temporales en las Clínicas de Odontopediatría, se observó que el 77.8% de los casos evaluados fueron exitosos, y el 22.2% de los casos fracasaron. De los 8 casos de fracasos, se encontró que sólo una molar superior (5.4) presentó dolor y fístula y el resto de casos se observó en las molares inferiores, de las cuales: dos (8.4 y 8.5) manifestaron dolor y radiolucidez interradicular, una (7.4) solamente reflejó dolor, otras dos (7.4 y 8.5) radiolucidez interradicular y fístula, una (7.4) presentó radiolucidez interradicular y resorción externa, en una (8.4) se observó únicamente radiolucidez interradicular.

Los resultados del uso del aislamiento absoluto, confirman lo referido por la literatura, en cuanto a la mayor garantía de seguridad y calidad en la realización de los tratamientos, ya que en el único caso en el que se utilizó aislamiento relativo, hubo fracaso. El aislamiento del campo operatorio con dique de hule, es indispensable en los tratamientos pulpares, ya que sirve para controlar los fluidos orales, mantener el área de trabajo seca y libre de contaminación, retraer los tejidos gingivales, carrillos, labios, lengua; sobre todo en niños por los comportamientos negativos que en ocasiones se presentan y así también poder evitar el paso accidental de instrumentos o cualquier otro tipo de material hacia la región de la orofaringe.

VII. CONCLUSIONES

De acuerdo a los resultados obtenidos en nuestro estudio, podemos concluir:

- El mayor porcentaje de éxito de los tratamientos de pulpotomía con formocresol en molares temporales, se presentó en el sexo masculino y en los 7 años de edad.
- Las pulpotomías con formocresol son un tratamiento efectivo en molares temporales con diagnóstico de Pulpa Vital Reversible en piezas afectadas por caries.
- El diagnóstico acertado y una adecuada técnica clínica, garantizan un porcentaje alto de éxito, lo cual debe ser tomado en consideración al momento de realizar tratamientos pulpares.

VIII. RECOMENDACIONES

- Que en las Clínicas de Odontopediatría de la Facultad de Odontología, se enfatice que los tratamientos de pulpotomía con formocresol en dentición temporal, se realicen en piezas dentarias con diagnóstico de Pulpa Vital Reversible y con aislamiento absoluto del campo operatorio.
- Implementar las técnicas de manejo de comportamiento en paciente infantil, para garantizar la cooperación tanto del paciente como de los padres del niño ante el tratamiento pulpar.
- Continuar realizando estudios de control postoperatorio de los tratamientos de pulpotomía y hacer conciencia a los padres de familia de los niños(as) de la importancia de dicho control.
- Que en las Clínicas de Odontopediatría se siga cumpliendo el protocolo para la realización de los tratamientos de pulpotomía y que los tutores supervisen a los estudiantes para que lo cumplan rigurosamente.
- Que las piezas a las cuales se les realiza tratamiento pulpar, sean a la brevedad posible restauradas con coronas de acero cromado, amalgama o con resina, para garantizar un sellado hermético.

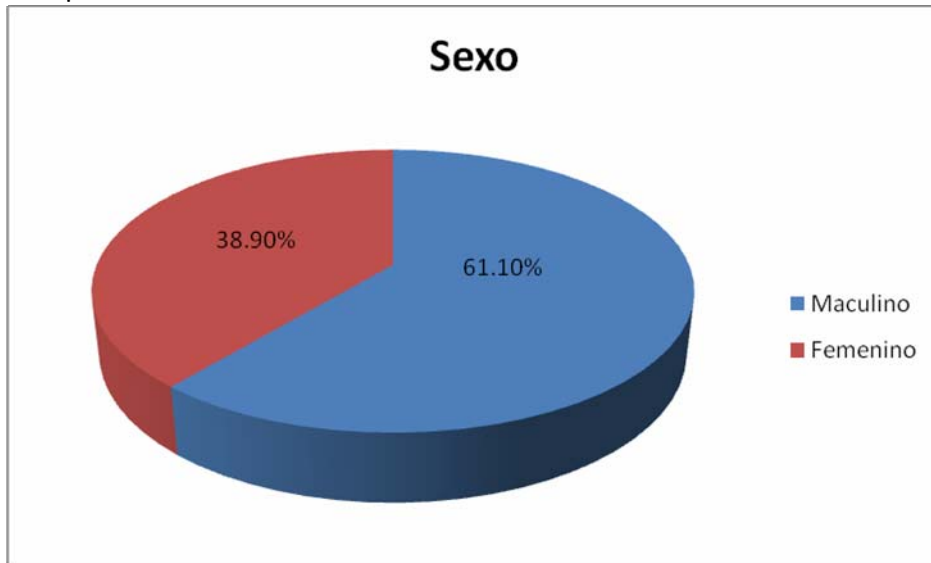
IX. BIBLIOGRAFÍA.

- 1- Pinkham, J.R. Odontología Pediátrica. Editorial McGraw-Hill Panamericana. 3ª Ed. México, D.F. 2001. Cap.22. Pág. 368-377.
- 2- Soares, Ilson José y Goldberg, Fernando. Endodoncia: Técnica y fundamentos. Editorial Médica Panamericana, S.A. Buenos Aires, Argentina. 2002. Cap. 10 Pág. 169-272.
- 3- Finn, Sidney B. Odontología Pediátrica. Editorial McGraw- Hill Interamericana Editores, S.A. 4ta Ed. México, D.F. 1982. Cap. 10. Pág. 179-190.
- 4- Walton, Richard E. y Torabinejad, Mahmoud. Endodoncia: Principios y Práctica clínica. Editorial McGraw-Hill Interamericana. 2da Ed. México, D.F. 1996. Cap. 21. Pág. 398-399.
- 5- Revista de operatoria Dental y Endodoncia en niños.
<http://www.google.com.orl.search=es.antecedentesdepulpotomiaendientestemporales.meta>. Consultado:18/04/09
- 6- University of medicine and dentistry of New Jersey. October 2004.
http://www.zumdry.ed.eohssweb*publiccation/formalgehide.pdf. Consultado: 28/08/09
- 7- Ingle, John Ide y Bakland, Leif K. Edodoncia. Editorial McGraw-Hill Interamericana Editores, S.A. 4ta Ed. México, D.F. 1994. Cap.19. Pág. 877-894.
- 8- Cárdenas Jaramillo, Darío. Fundamentos de Odontología Pediátrica. Editorial Corporación para Investigaciones Biológicas. Medellín, Colombia. 1996. Cap. 5 Pág. 144 – 161.
- 9- Barbería Leache, Elena; Boj Quesada, Juan Ramón; Catalá Pizarro, Monserrat. Odontopediatria. Editorial MASSON. Barcelona, España. 1995 Cáp.14. Pág.253-267.

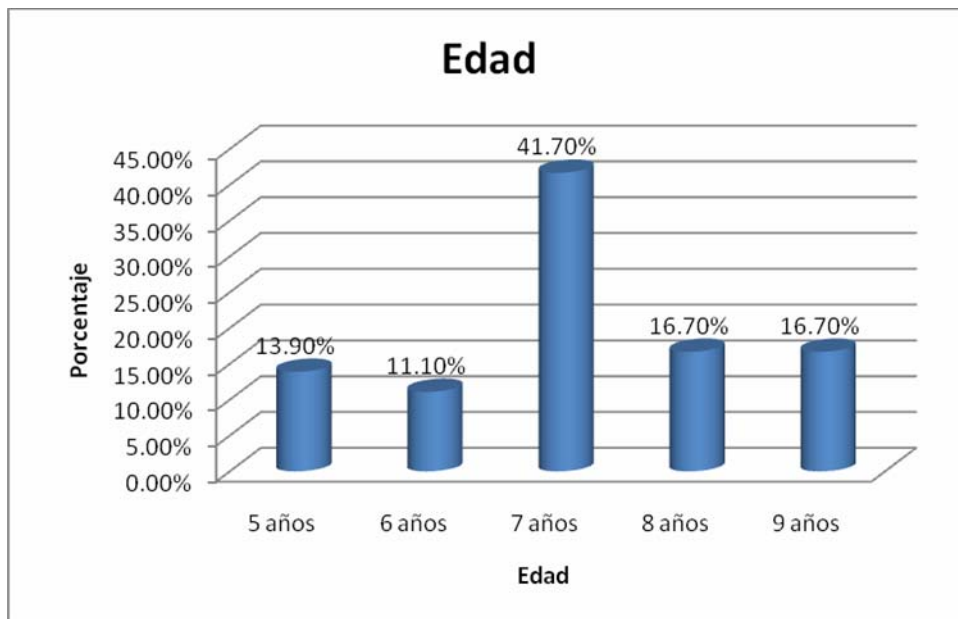
- 10- Cameron, Angus C. Widmer, Richard P. Manual de odontología pediátrica, Madrid, España. Editorial Harcourt Brace. 1998. Cap. 4.
- 11- Duran, Queralt R.; Roing, Sidrew F.; Robot J. Manual de Endodoncia. Patología Pulpo-Peripical. Revista de Operatoria Dental. 2006. Cap.4.
- 12- Cohen, Stephen y Burns, Richard. Endodoncia: Los Caminos de la Pulpa. Editorial Médica Panamericana. 5ta Ed. México, D.F. 1994. Cap. 22. Pág. 873 – 909.
- 13- Cortes, L.M. Pulpotomía Odontológica. www.odontologiaonline.com/casos/part/cmc/cmcol/html.
Consultado: 28/08/09
- 14- Tobon Cambas, Gabriel. Endodoncia simplificada 2da ed. 1981. Organización Panamericana de la Salud.
- 15- Hauman C., Love R. Biocompatibility of dental materials used in contemporary endodontic therapy. Int Endod J. 2003; 36:75.
<http://www.carlosboveda.com/Odontologosfolder/odontoinvitadoold/odontoinvitado38.htm>. Consultado: 10/11/09
- 16- Biondi, Ana M; et al. Pulpotomías en molares primarios: Evaluación clínico – radiográfica del formocresol. Revista de la Facultad de Odontología de Buenos Aires, Argentina (UBA). 2008. Vol. 23. N° 54/55.
http://www.odon.uba.ar/revista/2008/vol23_num_54-55/docs/biondi/pdf
Consultado: 10/11/2009.

X. ANEXOS

GRÁFICO N° 1 Tratamientos de Pulpotomía con formocresol realizados en molares temporales en niños de 5-9 años; según edad y sexo, atendidos en las Clínicas de Odontopediatría de la Facultad de Odontología de la UNAN – León, en el primer semestre del año 2009.

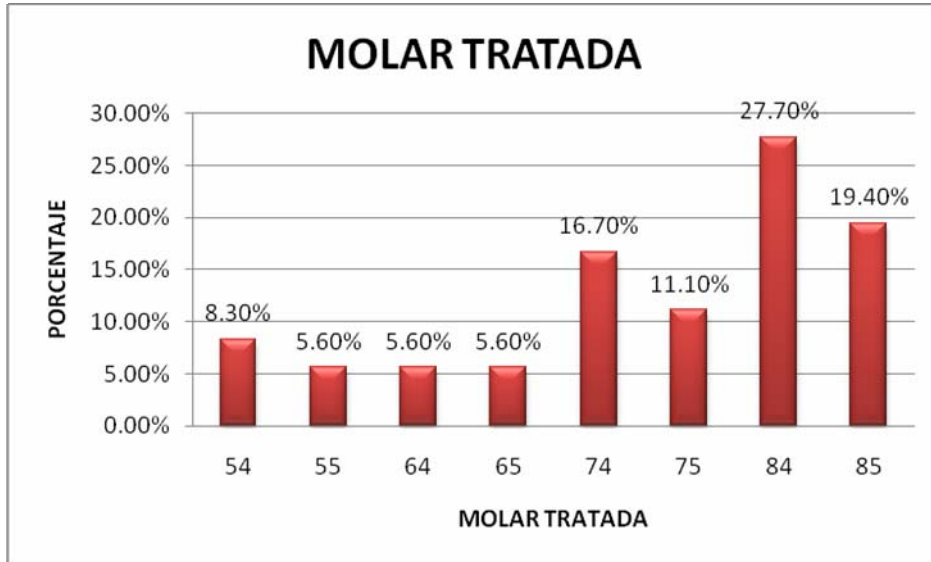


Fuente: Ficha Clínica.



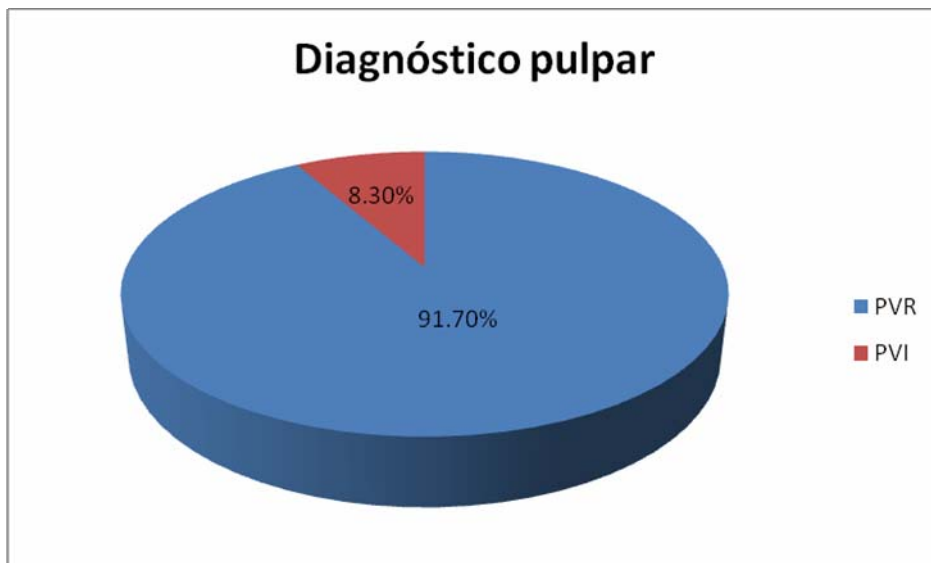
Fuente: Ficha Clínica.

GRÁFICO N° 2 Tratamientos de Pulpotomía con formocresol realizados en molares temporales en niños de 5-9 años; según molar tratada, atendidos en las Clínicas de Odontopediatría de la Facultad de Odontología de la UNAN – León, en el primer semestre del año 2009.



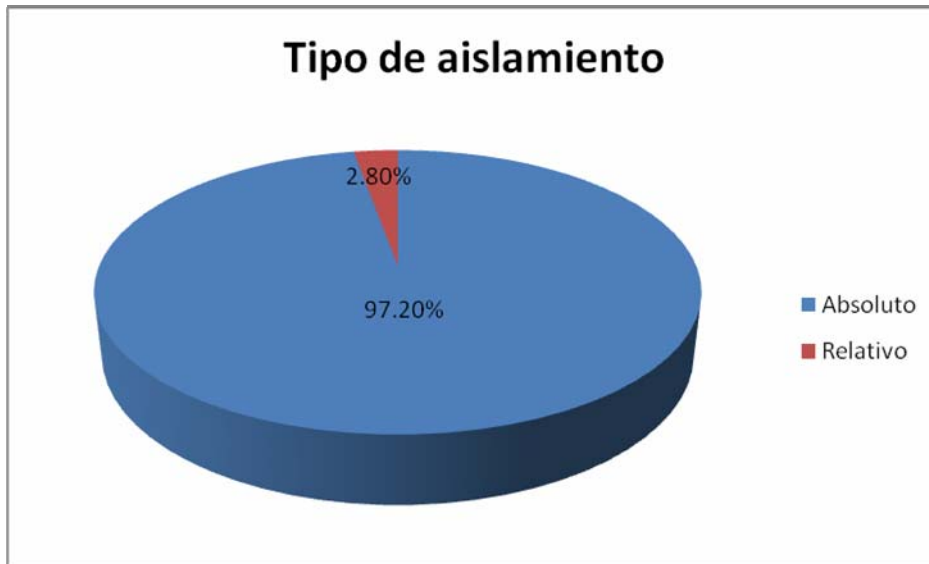Fuente: Ficha Clínica.

GRÁFICO N° 3 Tratamientos de Pulpotomía con formocresol realizados en molares temporales en niños de 5-9 años; según el diagnóstico pulpar, atendidos en las Clínicas de Odontopediatría de la Facultad de Odontología de la UNAN – León, en el primer semestre del año 2009.



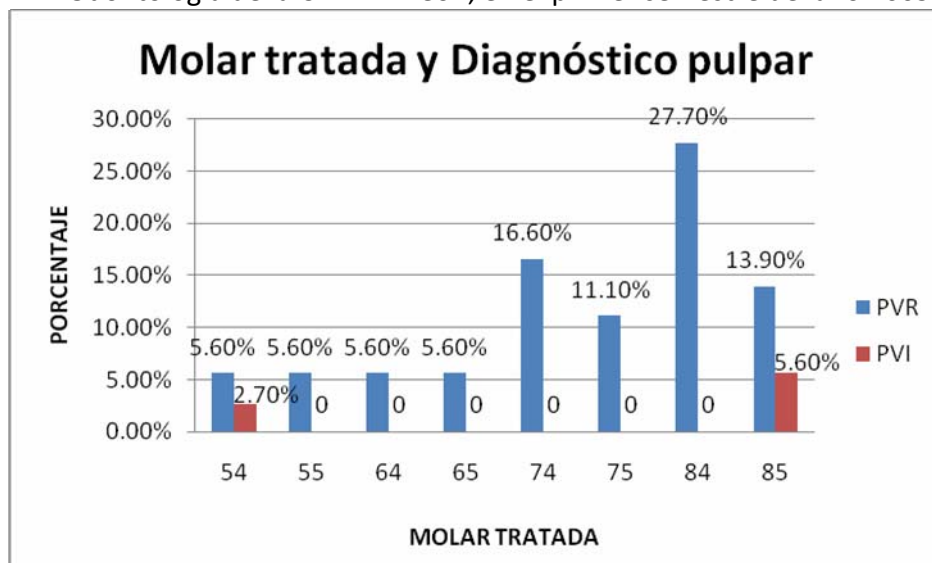
Fuente: Ficha Clínica

GRÁFICO N° 4 Tratamientos de Pulpotomía con formocresol realizados en molares temporales en niños de 5-9 años; según el tipo de aislamiento, atendidos en las Clínicas de Odontopediatría de la Facultad de Odontología de la UNAN – León, en el primer semestre del año 2009.



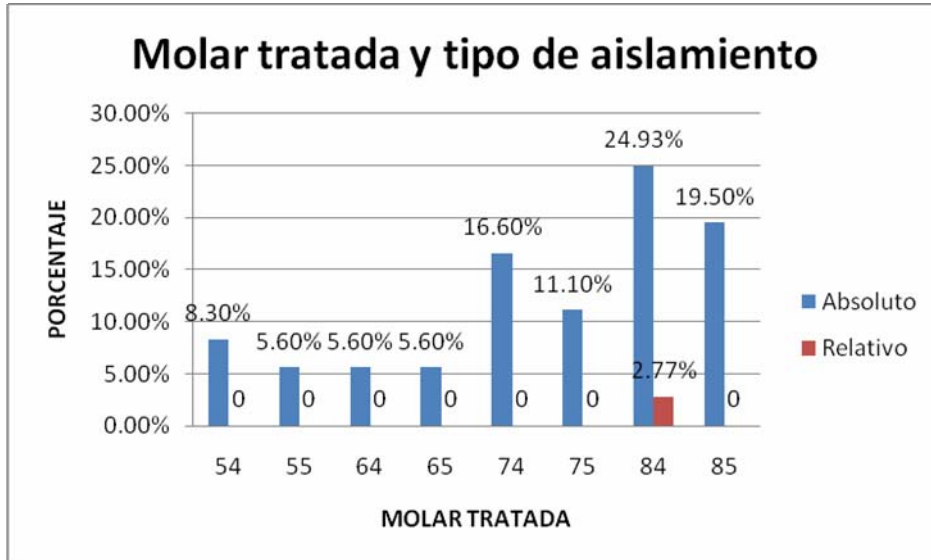
Fuente: Ficha Clínica.

GRÁFICO N° 5 Tratamientos de Pulpotomía con formocresol realizados en molares temporales en niños de 5-9 años; según diagnóstico pulpar y molar tratada, que fueron atendidos en las Clínicas de Odontopediatría de la Facultad de Odontología de la UNAN – León, en el primer semestre del año 2009.



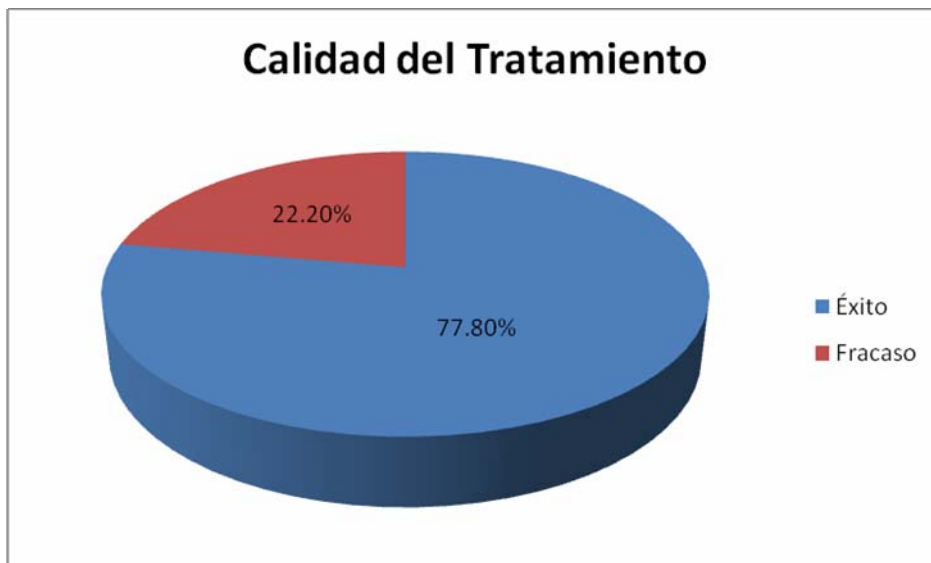Fuente: Ficha Clínica.

GRÁFICO N°6 Tratamientos de Pulpotomía con formocresol realizados en molares temporales en niños de 5-9 años; según tipo de aislamiento y molar tratada, que fueron atendidos en las Clínicas de Odontopediatría de la Facultad de Odontología de la UNAN – León, en el primer semestre del año 2009.



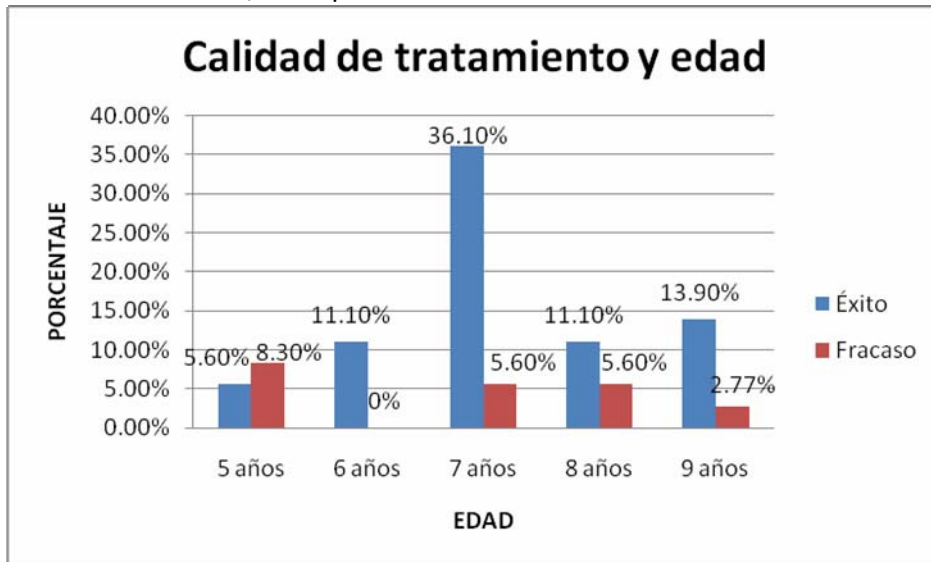
Fuente: Ficha Clínica

GRÁFICO N° 7 Evaluación de Éxito y Fracaso de los Tratamientos de Pulpotomía con formocresol realizados en molares temporales en niños de 5-9 años, atendidos en las Clínicas de Odontopediatría de la Facultad de Odontología de la UNAN – León, 3 -6 meses después de realizado el tratamiento, en el primer semestre del año 2009.



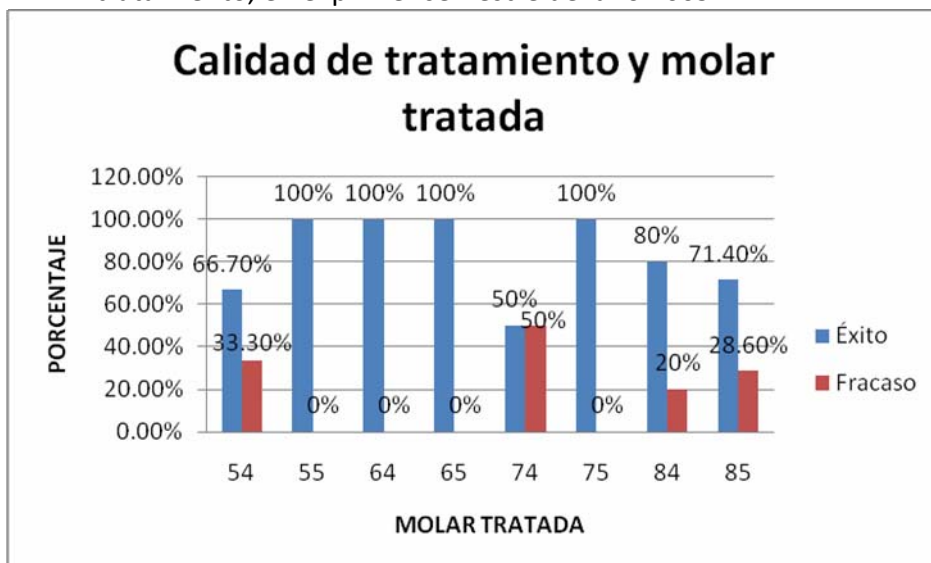
Fuente: Ficha Clínica.

GRÁFICO N° 11 Evaluación de Éxito y Fracaso de los Tratamientos de Pulpotomía con formocresol realizados en molares temporales en niños de 5-9 años, atendidos en las Clínicas de Odontopediatría de la Facultad de Odontología de la UNAN – León, según edad, 3 -6 meses después de realizado el tratamiento, en el primer semestre del año 2009.



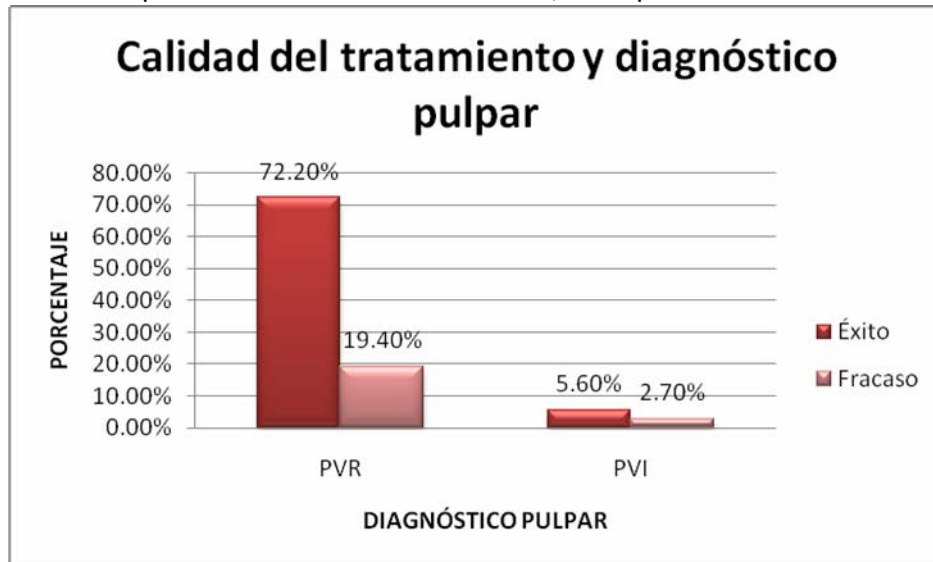
Fuente: Ficha Clínica.

GRÁFICO N°12 Evaluación de Éxito y Fracaso de los Tratamientos de Pulpotomía con formocresol realizados en molares temporales en niños de 5-9 años, atendidos en las Clínicas de Odontopediatría de la Facultad de Odontología de la UNAN – León, según molar tratada; 3 -6 meses después de realizado el tratamiento, en el primer semestre del año 2009.



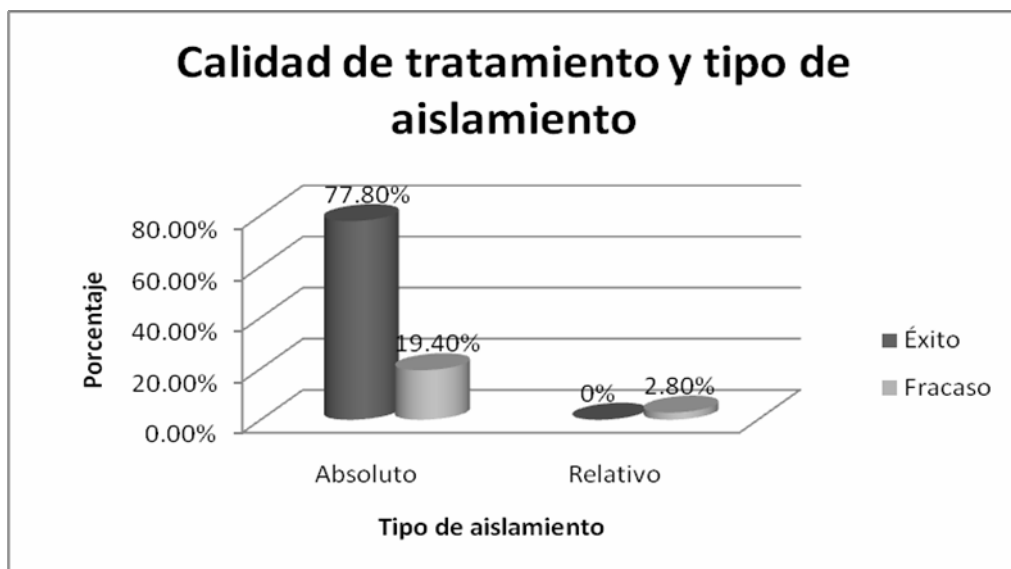
Fuente: Ficha Clínica

GRÁFICO N° 13 Evaluación de Éxito y Fracaso de los Tratamientos de Pulpotomía con formocresol realizados en molares temporales en niños de 5-9 años, que fueron atendidos en las Clínicas de Odontopediatría de la Facultad de Odontología de la UNAN – León, según diagnóstico pulpar; 3 -6 meses después de realizado el tratamiento, en el primer semestre del año 2009.



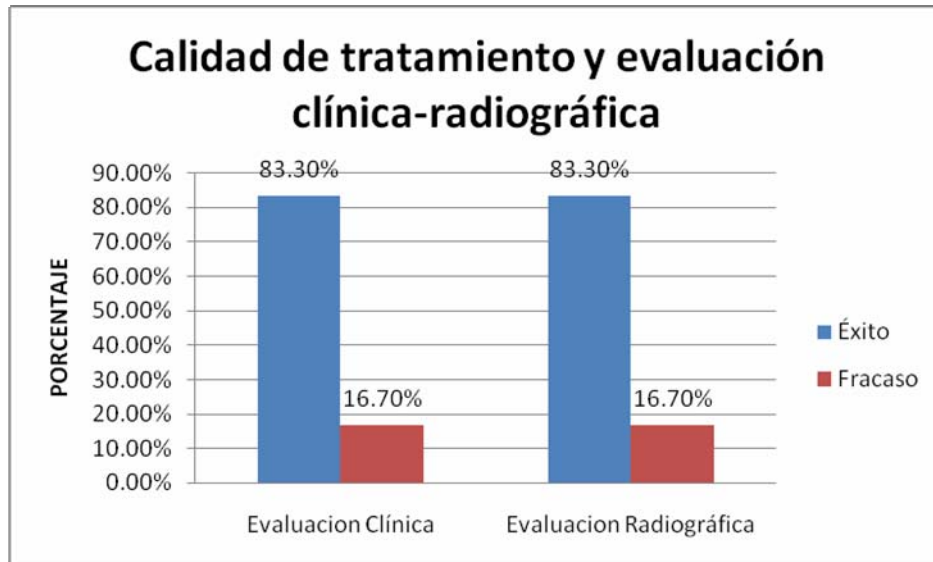
Fuente: Ficha Clínica

GRÁFICO N° 14 Evaluación de Éxito y Fracaso de los Tratamiento de Pulpotomía con formocresol realizados en molares temporales en niños de 5-9 años, atendidos en las Clínicas de Odontopediatría de la Facultad de Odontología de la UNAN – León, según tipo de aislamiento utilizado; 3 -6 meses después de realizado el tratamiento, en el primer semestre del año 2009.



Fuente: Ficha Clínica.

GRÁFICO N°15 Evaluación Clínica y Radiográfica de los Tratamientos de Pulpotomía con formocresol realizados en molares temporales en niños de 5-9 años, atendidos en las Clínicas de Odontopediatría de la Facultad de Odontología de la UNAN – León, según la calidad del tratamiento, en el primer semestre del año 2009.



Fuente: Ficha Clínica



UNIVERSIDAD NACIONAL AUTÓNOMA DE NICARAGUA
FACULTAD DE ODONTOLOGÍA
DEPARTAMENTO DE PREVENTIVA Y SOCIAL
CLÍNICA DE ODONTOPEDIATRÍA

HOJA DE REGISTRO PARA LA INCLUSIÓN DE PACIENTES EN EL PROGRAMA DE PULPOTOMÍA

No. De Expediente: _____

Nombre del Paciente: _____

Sexo: _____

Fecha de Nacimiento: _____ **Edad:** _____

Domicilio: _____

Teléfono: _____

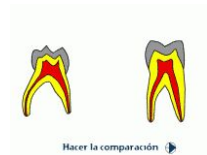Nombre de los Padres: _____

Otra dirección: _____

Molar tratada: _____ **Diagnóstico:** _____

Aislamiento: Relativo: _____ **Absoluto:** _____

Si es relativo, explique ¿por qué? _____



REEVALUACIÓN

Fecha: _____

EVALUACIÓN CLÍNICA:

Dolor: Sí _____

Espontáneo: _____

No _____

Provocado: _____

Fístula: Sí _____

Movilidad Patológica: _____

No _____

EVALUACIÓN RADIOGRÁFICA:

Radiolucidez Interradicular ó Perirradicular: Sí _____

No _____

Resorción Interna: Sí _____

No _____

Calcificación Pulpar: Sí _____

No _____

Resorción Externa: Sí _____

No _____

Protocolo de Pulpotomía empleado en las Clínicas de Odontopediatría de la Facultad de Odontología de la UNAN-León.

- Radiografía preoperatoria.
- Anestesia tópica por 1 minuto.
- Anestesia infiltrativa o troncular.
- Aislamiento con dique de goma.
- Remoción de toda la caries superficial antes de la exposición pulpar.
- Eliminación del techo de la cámara pulpar con cortes de fresa, con alta velocidad enfriada con agua.
- Irrigación con suero fisiológico.
- Hemostasia con torundas de algodón estéril.
- Aplicar el medicamento formocresol o sulfato férrico por 1 minuto. El tejido situado en la entrada de los conductos adquiere un color pardo oscuro.
- Colocar una pasta de óxido de zinc y eugenol en el piso de la cámara pulpar y sobre la pulpa radicular.
- Tomar radiografía de control (periapical).
- Rellenar toda la cavidad con cemento de ionómero de vidrio.
- Restaurar la pieza con amalgama, resina o corona de acero.
- Recomendar un analgésico o antiinflamatorio.