

UNIVERSIDAD NACIONAL AUTÓNOMA DE NICARAGUA

UNAN – LEÓN



**TRABAJO MONOGRÁFICO PARA OPTAR AL TÍTULO
DE CIRUJANOS DENTISTAS**

TEMA:

**FRECUENCIA, LOCALIZACIÓN Y CARACTERÍSTICAS ANATÓMICAS
DEL CUARTO CONDUCTO RADICULAR EN PRIMERAS MOLARES
SUPERIORES E INFERIORES PERMANENTES EXTRAÍDAS EN LA
RAZA MESTIZA Y NEGRA EN CENTROS DE SALUD DE BLUEFIELDS
Y LEÓN EN JULIO-DICIEMBRE 2009.**

INTEGRANTES:

- ◆ **ALMA ARACELLY GONZÁLEZ VILLALOBOS**
- ◆ **RICARDO JAVIER DELGADILLO ORTEGA**

TUTOR:

- ◆ **DR. DOMINGO PICHARDO**

LEÓN, JUNIO DEL 2011.

AGRADECIMIENTO

- **A Dios Padre por habernos dado sabiduría y entendimiento para llevar a cabo con éxito nuestros esfuerzos y logros.**
- **A Dr. Domingo Pichardo nuestro tutor que nos enseñó con su ejemplo y entusiasmo la necesidad y aporte en la realización de nuestro trabajo.**
- **A los Doctores de los diferentes Centros de Salud que con su colaboración jugaron un papel importante en la elaboración del presente trabajo.**
- **A nuestros amigos que siempre estuvieron dispuestos a colaborar cuando le solicitamos su ayuda.**

DEDICATORIA

El presente trabajo lo hemos dedicado a nuestros padres que con su esfuerzo y sacrificio nos brindaron todas las condiciones necesarias para culminar nuestros estudios.

Gracias a su educación, ejemplos y consejos; hemos logrado alcanzar las metas propuestas.

ÍNDICE

CONTENIDO	Pág.
I. INTRODUCCIÓN.....	1
II. PROBLEMA	3
III. OBJETIVOS	4
3.1 Objetivo General	4
3.2 Objetivo Específico	4
IV. MARCO TEÓRICO.....	5
4.1 Raza	5
4.1.1 Definición	5
4.2 Raza y Configuración de Conducto	6
4.2 Reseña Histórica de Endodoncia	6
4.3 Anatomía Externa e Interna	8
4.3.1 Primer Molar Superior	8
4.3.2 Primer Molar Inferior	12
4.4 Curvatura de Conductos	14
4.5 Configuración de los Conductos.....	14
4.6 Localización de Conductos.....	15
4.7 Leyes de Anatomía de la Cámara Pulpar de Krasner y Rankow	18
4.8 Evidencias Radiográficas.....	19
4.9 Generalidades del Cuarto Conducto en Primeras Molares Permanentes..	20
V. DISEÑO METODOLÓGICO	26
VI. RESULTADO	31
VII. DISCUSIÓN DE LOS RESULTADOS.....	37
VIII. CONCLUSIONES	40
IX. RECOMENDACIONES.....	41
X. BIBLIOGRAFÍA	42
XI. ANEXOS	43



I. INTRODUCCIÓN

Las palabras éxito y fracaso en endodoncia son mencionadas constantemente, principalmente esta última. Pues las evidencias encontradas son de elevados porcentajes de malos tratamientos que llevan consecuentemente a la frustración del odontólogo, esto debido a que la técnica endodóntica posee muchos detalles interdependientes y principios fundamentales necesarios para obtener un pronóstico más favorable.

El conocimiento preciso de la morfología interna de la cámara pulpar y de los conductos radiculares, así como, las características externas son de gran importancia para lograr el éxito deseado. Es por esto que antes de cualquier intervención endodóntica, el odontólogo debe tener conocimiento de la anatomía normal de las piezas dentales.

En consideración a los fracasos podemos decir que una de las causas puede ser la falta de conocimiento de un cuarto conducto el cual no es detectado mediante exámenes complementarios como radiografías, lo cual nos lleva a utilizar otros procedimientos de diagnóstico y localización, por lo tanto este trabajo consiste en determinar las variaciones de frecuencia y localización de este conducto adicional en las primeras molares permanentes y a la vez se determinará si existe alguna variación de estos conductos según la raza negra y la mestiza.



En otros países como Estados Unidos y México se han llevado a cabo estudios similares los cuales nos presentan un alto índice de frecuencia del cuarto conducto. A nivel nacional también se han realizado estudios en la Facultad de Odontología UNAN-León siendo el más reciente el tema frecuencia del cuarto conducto en primeras molares superiores e inferiores permanentes extraídas en los centros de salud de La Paz centro y Nagarote en el período Julio 2008-Abril 2009 elaborado por Dra. Jacyra Lorente, Dra. Meyboll Martínez y Dra. Xochilth Mayorga este estudio nos provee información sobre la frecuencia y localización del cuarto conducto dando a conocer que en primeras molares superiores hay una frecuencia de 56% con ubicación en la raíz Mesiovestibular y en molares inferiores hay una frecuencia de 50% con ubicación en raíz distal.

Esta investigación ha motivado a realizar un estudio en el sentido de identificar la frecuencia y localización de cuarto conducto en molares superiores e inferiores y determinar si existe alguna variación de este cuarto conducto entre la raza negra y mestiza, por lo tanto este estudio aumentará nuestros conocimientos y complementará los ya adquiridos.



II. PROBLEMA

Con que frecuencia, que localización, y cuáles son las características anatómicas del cuarto conducto en primeras molares superiores e inferiores extraídas en la raza mestiza y en la negra.



III. OBJETIVOS

1. Objetivo General

- Determinar las variaciones de frecuencia, localización, y características anatómicas del cuarto conducto en primeras molares superiores e inferiores extraídas en la raza mestiza y la negra.

2. Objetivos Específicos

- Determinar la frecuencia con que se presenta el cuarto conducto en primeras molares superiores e inferiores permanentes extraídas en la raza mestiza y negra por medio de trepanación, radiografías y cortes transversales.
- Identificar la localización del cuarto conducto en primeras molares superiores e inferiores permanentes extraídas en la raza mestiza y negra por medio de trepanación, radiografías y cortes transversales.
- Señalar las características que presenta el cuarto conducto en primeras molares superiores e inferiores permanentes extraídas en la raza mestiza y negra por medio de trepanación, radiografías y cortes transversales.



IV. MARCO TEÓRICO

4.1 RAZA

4.1.1 Definición

División taxonómica de la especie homo sapiens. La tipología de las razas presenta gran complejidad, derivada de la inexistencia de razas puras. El cruzamiento de razas (mestizaje) ha sido una constante histórica. Una raza está formada por poblaciones y éstas por individuos, pertenecientes todos a una misma especie y que tiene unos rasgos que se perpetúan por herencia. (4)

Los criterios comúnmente empleados para catalogar la raza son:

- Color de la piel
- Textura del pelo
- Características faciales
- Origen ancestral
- Microsatélites DNA(6)



4.1.2 Raza y Configuración de Conductos

En los diferentes grupos raciales aparecen tipos específicos de morfología del sistema de conductos. Por ejemplo en comparación con pacientes blancos los de raza negra tienen un mayor número de conductos supernumerarios en el primer premolar inferior (el 32.8% frente al 13.7%) y en el segundo premolar inferior (el 7.8% frente al 2.8%). Además los pacientes de origen asiático presentan porcentajes de configuraciones del sistema de conductos diferentes a los hallados en los estudios sobre poblaciones caucásicas africanas. Una variante étnica bien conocida es la incidencia más alta de segundos molares inferiores con raíz única y en forma de C en los sujetos asiáticos, comparados con los de otra raza. Sin embargo no siempre sucede así, la incidencia de dos conductos en la raíz Mesiovestibular de los primeros molares superiores es similar en pacientes japoneses que en los otros grupos étnicos. (3)

4.2 Reseña Histórica de Endodoncia

Hace 200 años antes de Cristo se encontró un diente (Incisivo lateral superior derecho) con un alambre de bronce de 2.5mm que se había implantado en el conducto radicular, es el ejemplo arqueológico más antiguo que se conoce de un diente tratado endodónticamente. El doctor Grossman hizo la crónica de acontecimientos históricos que más influyeron en el tratamiento del conducto radicular. Dividió los últimos 200 años en 4 periodos:



Primer Período (1776-1826): Tratamiento Burdo; los dientes con abscesos se trataban con ventosas o cataplasmas de higuera tostada, y las pulpas se cauterizaban con alambre al rojo vivo; al mismo tiempo se comenzó a obturar conductos radiculares desde el ápice hasta la corona con hoja de oro.

Segundo período (1826-1876):

Se caracterizó por la fundación de la primera revista científica y de la primera escuela de odontología y por la introducción de la anestesia general, el dique de caucho, las puntas de gutapercha para el conducto radicular y la sonda barbada. Otros adelantos fueron los ensanchadores convergentes de vástago triangular y romboidal para la limpieza y ensanchamiento de los conductos radiculares, los antisépticos y el cemento de oxifosfato de zinc. Aún se utilizaban los arsenicales para debilitar pulpas.

Tercer período (1876-1926);

Descubrimiento y desarrollo de los rayos x, advenimiento de los anestésicos locales, aceptación de la antisepsia como parte del tratamiento endodónticos.

Dr. Walkhoff en 1895 tomó la primera radiografía dental.

Cuarto período (1926-1976):

Mejoras en las radiografías, los anestésicos, y los procedimientos, introducción de nuevos métodos y agendas. Aparición del hidróxido de calcio y el ácidoetilendiaminotetraacético, para la quelación.

Se publicó el primer libro de texto impreso dedicado a la endodoncia, Root canal therapy, del doctor Grossman, y se atestiguó el advenimiento de los instrumentos estandarizados y



de las preparaciones de las cavidades. Se observó el gran auge y ocaso que tuvieron las puntas de plata para el conducto radicular.

Aptitud más sensata hacia la cirugía endodóntica.

Se fundó la American Association of endodontics, y la American Board of endodontics.

Actualmente la terapéutica endodóntica ha venido ganando aceptación del público.

La endodoncia es el campo de la odontología que estudia la morfología de la cavidad pulpar, la fisiología, y patología de la pulpa dentaria así como la prevención y el tratamiento de las alteraciones pulpares y sus repercusiones sobre tejidos periapicales.

Los procedimientos terapéuticos que se efectúan son:

Tratamientos conservadores y tratamientos radicales.

Los tratamientos conservadores son: protección pulpar directa e indirecta, curetaje pulpar, y pulpotomía.

Los tratamientos radicales son la pulpectomías y tratamientos con pulpas mortificadas. (9)

4.3 Anatomía Externa e Interna

4.3.1 Primer Molar Superior:

La corona del primer molar es tetracuspide con las cúspides bien definidas y voluminosas.

Presenta tres raíces la mayor parte de las veces bien diferenciadas: dos vestibulares y una palatina.

La raíz Mesiovestibular es achatada en sentido mesiodistal y amplia en sentido vestíbulo palatino, y por lo general presenta una curvatura hacia distal a veces acentuado.



La raíz Distovestibular es de menores dimensiones que la Mesiovestibular y tiene forma cónica. (2,3, 10,18)

Su sección transversal es aproximadamente circular, mientras que la Mesiovestibular es ovoide debido al achatamiento mesiodistal. Además la raíz distovestibular no muestra con tanta frecuencia curvaturas acentuadas, como es habitual que acontezca con la raíz Mesiovestibular. (2, 3, 10,18)

La raíz palatina es la más voluminosa, posee forma cónica y sección circular o algo ovoide. Puede ser recta o curva. Cuando es curva, el sentido de la curvatura suele hallarse hacia vestibular.

Cavidad Pulpar

Cámara pulpar

La cámara pulpar de forma aproximadamente trapezoidal, casi siempre es amplia y con cuatro divertículos bien nítidos, que se corresponden con las cuatro cúspides que posee este diente. Los vestibulares siempre se proyectan más que los palatinos y los mesiales son más que los distales. La cámara pulpar es alargada en sentido vestibulo palatino y estrecho en sentido mesiodistal. El piso de la cámara pulpar y de aspecto regular, tiene forma aproximadamente triangular trapezoidal, con base mayor por vestibular y menor por palatino.

Conductos Radiculares

En los ángulos de ese triángulo o trapecio se localiza las entradas de los conductos. El palatino de fácil localización y acceso, por ser bastante amplio; el Mesiovestibular, de



abordaje más difícil en virtud de su posición; y el distovestibular que a pesar de poseer menor diámetro que el Mesiovestibular, es de acceso más fácil que éste, en función de la posición en la que se aborda. La entrada del conducto distovestibular ocupa una posición más palatina si se le compara con la del Mesiovestibular, el primer molar superior puede presentar tres o cuatro conductos. El conducto palatino, es amplio, de fácil acceso, rectilíneo o con una curvatura leve hacia vestibular y posee una sección circular o algo ovoide. (10, 18)

El conducto distovestibular por lo general es atrésico y puede presentar curvaturas.

El conducto Mesiovestibular con frecuencia es curvo, a veces de manera acentuada y presenta sección en forma de hendidura, que se dispone en sentido vestíbulo palatino.

El achatamiento mesiodistal, que caracteriza la raíz Mesiovestibular, en general determina la existencia de dos conductos: uno vestibular (conducto vestibular de la raíz Mesiovestibular) y uno palatino (conducto palatino de la raíz mesiovestibular). Esta duplicidad de conductos en la raíz mesiovestibular del primer molar superior se presenta en un porcentaje elevado de casos.

Estos conductos pueden unirse en alturas variables de la raíz, para terminar en un foramen único; o presentar trayectorias independientes hasta el ápice y forámenes separados. Son atrésicos y de difícil tratamiento, en especial el ramo palatino. (18, 19)

En ocasiones podemos encontrar cuatro conductos radiculares.

El conducto adicional se localiza en la raíz mesiobucal en un 60% de los casos.

El conducto mesiobucal menor se encuentra en una línea que une los agujeros de los conductos mesiobucal y palatino principales.



Dado que ambos conductos mesiobucal se encuentran en el plano buco palatino a menudo se superponen en las radiografías preoperatorias. Con frecuencia, la raíz mesiobucal se curva en dirección disto palatina a nivel del tercio apical de la raíz.

El conducto disto bucal es el más corto de los tres y abandona la cámara pulpar en dirección distal aunque puede curvarse mesialmente en la mitad apical de la raíz.(18, 21)

Características radiográficas del primer molar superior:

La vista vestibular de un conducto recién calcificado de un primer molar de pulpa grande, la radiografía revelará:

- ◆ Cámara pulpar grande
- ◆ Raíz Mesiovestibular de dos conductos separados, raíces disto vestibular y palatino, cada uno con un conducto.
- ◆ Raíces vestibulares un tanto curvas
- ◆ Raíz palatina levemente curva.
- ◆ Alineación axial vertical del diente.

La vista vestibular de un primer molar adulto, con gran formación de dentina secundaria y la radiografía revelará:

- ◆ Recesión de la pulpa y pulpa filiforme.
- ◆ Raíces mesiovestibular, disto vestibular y palatina, cada una con un conducto.
- ◆ Raíz palatina recta, curvatura apical, raíz distal.
- ◆ Curvatura ápico distal de la raíz mesial(78% de los casos)
- ◆ Alineación axial vertical del diente. (9)



4.3.2 Primer Molar Inferior

El primer molar inferior es el diente más voluminoso de la arcada dental humana. Su corona presenta 5 cúspides, tres vestibulares y dos linguales. Por lo general posee dos raíces bien diferenciadas, una mesial y una distal, achatada en sentido mesiodistal y amplia en sentido vestibulo lingual, la raíz mesial tiene por lo general una curvatura acentuada, mientras que la distal puede ser algo curva o incluso recta.

Cavidad Pulpar

Cámara Pulpar

La forma de la cámara pulpar es semejante a un cubo con divertículos bien marcados. (2, 3, 10, 18)

En una variante mongoloide se observa una raíz disto lingual supernumeraria.

Como en los molares superiores, en los inferiores el piso de la cámara pulpar es convexo y de forma trapezoidal, con la base mayor hacia mesial y la base menor hacia distal. En los ángulos de ese trapecio se localizan las entradas de los conductos, que la mayoría de las veces son tres: el mesiovestibular, el mesiolingual y el distal.

Conductos Pulpares

En una cantidad significativa de casos tiene cuatro conductos, dos en la raíz mesial y dos en la raíz distal: Distovestibular y distolingual. Muy rara vez puede presentarnos conductos uno mesial y uno distal.

Cuando tiene tres conductos, el distal es amplio, de sección aproximadamente oval (con el eje mayor en sentido vestibulolingual) y con curvaturas suaves, o, a veces recto y tiende a emerger por el lado distal de la superficie radicular antes de llegar al ápice anatómico. Más



del 25% de las raíces distales tienen dos conductos, la mitad de los cuales desembocan en dos agujeros apicales independientes. Los dientes mongoloides tienen un segundo conducto distal con mayor frecuencia y se han encontrado ejemplares con cinco conductos. El conducto mesiobucal es el que plantea más problemas de manipulación debido a su tortuosidad. Abandona la cámara pulpar en dirección mesial, cambiando a una dirección más distal a mitad de la raíz. Cuando existe un segundo conducto disto lingual tiene tendencia a curvarse en dirección bucal.

En el 45% de los casos solo hay un agujero apical en la raíz mesial.

La sección de los conductos presenta en el nivel apical una forma aproximadamente circular, como ocurre con todos los demás dientes. (18, 19)

Características Radiográficas:

Vista vestibular de un primer molar recién calcificado, con una pulpa grande.

La radiografía inicial revelará:

- Cámara pulpar grande
- Raíces mesial y distal, cada una de las cuales parece contener un conducto.
- Raíz distal vertical, con curvatura apical pronunciada.
- Curvatura de la raíz mesial (84%)
- Inclinación disto axial del diente.

Vista vestibular del primer molar adulto, con formación considerable de dentina secundaria.

La radiografía revelará:

- ◆ Recesión pulpar y pulpa filiforme.
- ◆ Raíces mesial y distal, cada una al parecer con un conducto.



- ♦ Curvatura mesial de la raíz distal (5%) y curvatura distal de la raíz mesial (84%).
- ♦ Inclinación disto axial del diente. (9)

Curvatura de Conductos

Para calcular el grado de curvatura hay que trazar una línea recta imaginaria que vaya desde el orificio y recorra la parte más coronal de la curva, y otra línea recta imaginaria que vaya desde el ápice y recorra la parte apical de la curva. El ángulo interno formado por la intersección de estas líneas equivale a la curvatura. Esta estimación se refiere solo a la curvatura mesiodistal y no considera la posible curvatura buco lingual. Este método fue descrito originalmente por Schneider y posteriormente por Jungman y cols. (22)

Configuración de los Conductos

A pesar de las numerosas configuraciones que pueden adoptar los conductos radiculares de los 32 dientes permanentes, es posible clasificar los diferentes sistemas de una raíz en cuatro tipos diferentes. A continuación describiremos brevemente estos cuatro tipos:

- ❖ Tipo I: Un solo conducto de la cámara pulpar al ápice.
- ❖ Tipo II: Salen dos conductos separados de la cámara, pero se fusionan antes de llegar al ápice formando un solo conducto.
- ❖ Tipo III: Salen dos conductos separados de la cámara y emergen de la raíz por los agujeros apicales independientes.
- ❖ Tipo IV: De la cámara sale un conducto pero antes de llegar al ápice se divide en dos conductos separados y diferentes con agujeros apicales independientes.(22)



4.6 Localización de Conductos

Conocimiento del operador

Es el conocimiento que va adquiriendo el operador a través de los libros de texto, este método es el más importante y útil, es importante el conocimiento del número de raíces, número de conductos por raíz y su localización, forma longitudinal y transversal, curvaturas más frecuentes, y los contornos radiculares en todas las dimensiones.(2)

Trepanación

Es un procedimiento mediante el cual realizamos la ubicación y posterior eliminación de tejido pulpar de la cámara pulpar y de el o los conductos radiculares mediante la debridación que se realiza con las limas y el irrigante indicado según el diagnóstico pulpar de la pieza a tratar. (5)

Trepanación en primeras Molares Superiores

El acceso se logra en la superficie oclusal, la penetración se hace en la fosa central con la fresa dirigida en sentido lingual, hacia el orificio del conducto palatino o hacia el orificio del conducto mesiovestibular donde la cámara tiene un espacio mayor. Sentiremos que la fresa cae cuando ésta llega a la cámara pulpar, se trabaja desde el interior hacia afuera en sentido vestibular. (10, 18)

Utilizamos explorador endodóntico para localizar los conductos palatinos, mesiovestibular y distovestibular. Los orificios del conducto forman el perímetro de la preparación y tendremos más cuidado al explorar en busca de un segundo conducto en la raíz



mesiovestibular. Procediendo del interior hacia fuera utilizaremos una fresa redonda para eliminar el techo de la cámara luego haremos el terminado final y la conformación embudo de las paredes de la cavidad, esta preparación nos permitirá el libre acceso a los orificios del conducto y no impedirá el dominio total de los instrumentos para el ensanchamiento.(10,18)

La facilidad de acceso se mejora inclinando toda la preparación hacia la parte vestibular ya que toda la instrumentación se hace desde la superficie vestibular. Adviértase que la preparación se extiende casi hasta la altura de las cúspides vestibulares. Las paredes están perfectamente tensas y los orificios se sitúan justo en los ángulos pulpoaxiales del piso de la cavidad.

La forma del diseño extendido refleja la anatomía de la cámara pulpar, la base está dirigida hacia la parte vestibular y el ápice hacia la lingual y el orificio del conducto se sitúa en cada vértice del ángulo. La cavidad se encuentra completamente dentro de la mitad mesial del diente y no requiere invadir la cresta transversa, aunque es lo bastante grande en sentido vestibular al lingual para permitir la colocación de los instrumentos y del material de obturación. (10)

En ocasiones podemos encontrar un quinto conducto el cual lo podemos localizar eliminando de mesial a palatino a lo que se le llama murete mesialdentinario. Se debe realizar esta eliminación o barrido una vez que se tenga abierto los otros conductos (17)



Trepanación en primeras molares inferiores:

El acceso siempre se obtiene a través de la superficie oclusal en todos los dientes posteriores. La penetración inicial se efectúa en la fosa central, dirigiendo la fresa hacia la parte distal. La fresa deberá dirigirse hacia el orificio del conducto mesiovestibular o distal, donde existe mayor espacio de la cámara. Se siente que la fresa cae cuando se alcanza la cámara pulpar. Procedemos del interior hacia afuera y retrocedemos a la parte mesial, la fresa elimina la suficiente cantidad del techo de la cámara para permitir la exploración. Se utiliza el explorador endodóntico para localizar los orificios de los conductos distal, mesiovestibular y mesiolingual. La tensión del explorador contra las paredes de la preparación indica la magnitud y el sentido de la extensión necesaria. Los orificios de los conductos forman el perímetro de la preparación. Deberá procederse con gran cuidado al explorar en busca del conducto adicional en la raíz distal. El conducto distal formará un triángulo con dos conductos mesiales. Si está simétrico siempre se buscará el cuarto conducto, que se encuentra en el 29% de los casos.

Las paredes internas y el piso de la preparación no deben cortarse a menos que exista dificultad para localizar los orificios.

La preparación final permite el libre acceso a los orificios de los conductos y no impedirá el control total sobre los instrumentos ensanchadores. Se puede facilitar el acceso mediante la inclinación de toda la preparación en sentido mesial, ya que toda la instrumentación se introduce por la parte mesial. Adviértase que el contorno de la cavidad se extiende casi hasta la altura de las cúspides mesiales. Las paredes son perfectamente lisas y los orificios se sitúan justo en el ángulopulpo axial del piso de la cavidad.



La forma cuadrada del contorno refleja la anatomía de la cámara pulpar. Tanto la pared mesial como la distal tienen una inclinación mesial. La cavidad se encuentra sobre todo en la mitad mesial del diente, pero es tan grande que permite la colocación de los instrumentos y los materiales de obturación. La forma del diseño de la preparación final será idéntica para los dientes de erupción reciente como para los adultos. La exploración adicional establecerá si se encontrara un cuarto conducto en la parte distal. De ser así, se extiende el contorno en este sentido. En este caso se localizará un orificio en cada ángulo del rombo.
(10, 18)

4.7 Leyes de la Anatomía de la Cámara Pulpar de Krasner y Rankow.

Después de amplios estudios Krasner y Rankow propusieron 5 normas o leyes de la anatomía de la cámara pulpar para ayudar a determinar el número y localización de orificios de entrada:

- ❖ Primera Ley de Simetría: excepto en molares superiores, los orificios de los conductos son equidistantes a una línea dibujada en dirección mesiodistal a través del suelo de la cámara pulpar.
- ❖ Segunda Ley de Simetría: excepto en molares superiores los orificios de los conductos radiculares están situados en una línea perpendicular a la línea dibujada en dirección mesiodistal a través del centro del suelo de la cámara pulpar.
- ❖ Primera Ley de Localización del orificio: los orificios de los conductos radiculares están localizados siempre en la unión de paredes y el suelo.
- ❖ Segunda Ley de Localización del orificio: los orificios de los conductos radiculares están localizados siempre en los ángulos de la unión suelo- pared.



- ❖ Tercera Ley de Localización del orificio: los orificios de los conductos radiculares están localizados siempre al final de las líneas de fusión del desarrollo de las raíces.(13)

4.8 Evidencias radiográficas

Las radiografías juegan un importante rol porque sirven como un sistema de ayuda diagnóstica de gran relevancia, pero debemos reconocer que la radiografía no miente pero engaña, ya que tiene ciertas limitaciones que se deben tener en consideración al utilizarla, por lo tanto el manejo de esto debe ser siempre con precaución. (5)

Aportes de la radiología en endodoncia.

- ✓ Examen complementario para diagnóstico endodóntico.
- ✓ Información de relación caries-cámara pulpar.
- ✓ Visualización de pulpa calcificada o retraída.
- ✓ Determinar número, localización, forma, tamaño y dirección de
- ✓ Conductos radiculares.
- ✓ Guía durante el curso del tratamiento endodóntico (conductometría, conometría)
- ✓ Control de relleno radicular una vez finalizado el tratamiento.
- ✓ Control post-endodoncia, evolución de lesiones apicales.

Limitaciones de la radiografía:

- ◆ Imagen bidimensional.
- ◆ Dimensiones están sujetas a manejo del operador.
- ◆ Diagnóstico de caries penetrante sólo en casos de lesión osteolítica apical. (5)



Cuando las radiografías en una proyección normal muestran que el conducto se interrumpe bruscamente en la región radicular, es posible suponer que el conducto sea dividido en ramificaciones de menor diámetro. Para conformar esta división se toma una segunda radiografía, desde una incidencia mesial a una angulación de 10-30°. La radiografía resultante revelará la presencia de nuevas raíces o de líneas verticales múltiples que indican superficies radiculares adicionales. (22)

4.9 Generalidades del Cuarto Conducto en Primeras Molares Permanentes

Investigación sobre la incidencia del cuarto conducto en la raíz mesial bucal del primer molar superior permanente (1978) Dra. Ana Bertha RuesgaGómez: En el examen in vitro se observó que de 100 primeras molares superiores permanentes extraídas, 34 presentaron un solo conducto; 49 dos conductos con foramen apical y 17 dos conductos con dos forámenes apicales, dando como resultado que 66 molares presentaron dos conductos mesiobucles.

Al examen clínico en igual número de piezas se observó que 46 presentaron un conducto, 42 dos conductos con foramen apical y 12 dos conductos con dos forámenes apicales, resultando 54 primeras molares superiores permanentes con dos conductos mesiobucles. (15)

Henry Herrera et al, llevaron a cabo un estudio in vitro, en la Facultad de Odontología de la Universidad Evangélica de El Salvador, para determinar la frecuencia del cuarto conducto de la raíz mesiobucal del primer molar superior permanente, habiéndose examinado 241 piezas extraídas. De las 241, 6 fueron excluidos por no reunir los requisitos indispensables. Las piezas estudiadas fueron 235 de las cuales (6 piezas) 2.55% presentaron



calcificación de los conductos de la raíz mesiobucal. (82 piezas) 34.89% presentaron un conducto y foramen. (55 piezas) 23.40% presentaron 2 conductos y un foramen (66 piezas) 28.08% presentaron 2 conductos y 2 forámenes. Por lo tanto, se concluye, que el porcentaje total de la frecuencia del cuarto conducto de la raíz mesiobucal del primer molar superior permanente de las piezas extraídas fue de 51.48% (121 piezas). (8)

Hartwell, Gary et al, llevaron a cabo un estudio in vivo para investigar la incidencia de cuartos conductos radiculares localizados y tratados en primeras molares maxilares durante un período de 7 meses en un programa endodóntico de postgrado. Los residentes trataron un total de 121 molares maxilares, 85 de los cuales (70, 2%) cumplían el criterio de tener cuatro o más conductos tratados. Aproximadamente el 99% de los cuartos conductos estuvieron localizados en la raíz mesio vestibular. Conclusiones. Globalmente el 70% de los primeros molares maxilares contenían al menos cuatro conductos que requirieron instrumentación. Implicaciones clínicas: Los resultados de este estudio demuestran que es imperativo para cualquier dentista que lleva a cabo un tratamiento en los conductos radiculares de primeros molares maxilares examinar cuidadosamente el suelo pulpar para localizar todos los conductos, especialmente el segundo conducto mesio-vestibular(o mesio-palatino). Llevar a cabo exploraciones meticulosas puede incrementar las opciones de éxito en el tratamiento. (7)

Las doctoras Alcota R, Marcela; Medina B., Lorena realizaron un estudio sobre “Ocurrencia del cuarto conducto en primeros molares superiores permanentes” Para esto se utilizaron 54 primeros molares superiores extraídos a pacientes de entre 10 y 52 años los cuales fueron trepanados. En los que se localizó un cuarto conducto se efectuó un cateterismo exploratorio para establecer su eventual posibilidad de tratamiento. Los



resultados muestran que 1) un 78 por ciento de los molares estudiados presentan cuatro conductos, siendo un 60 por ciento de éstos posibles de instrumentar 2) un 22 por ciento presentó tres conductos. Estos resultados sugieren la importancia de la búsqueda, localización y tratamiento del conducto mesiopalatino (MP) en primeros molares superiores permanentes a fin de obtener éxito en la terapia endodóntica.(1)

En otro estudio sobre la configuración de un conducto del primer molar superior en la población iraní. ShahriarShahi. Hamid, et al obtuvieron los siguientes resultados:

De los 137 primeros molares permanentes estudiados, la raíz mesiobucal con un solo conducto fue de tipo I(37.96%) (Un solo conducto extendido desde la cámara pulpar hacia el ápice), o configuración tipo V (9.5%) (un solo conducto dejando la cámara pulpar corta y dividiendo el ápice en dos separados y distintos conductos con diferentes forámenes apicales). aquellos con dos conductos fueron de tipo II(24.08) (Conductos separados dejando la cámara pulpar corta y uniendo los dos conductos para formar un solo conducto con un solo foramen, o configuración tipo IV (4.38) (Dos conductos separados entendiéndose desde la cámara hasta el ápice). Las raíces distal y palatina presentaron un solo conducto que fueron de configuración tipo I y IV. No fueron encontradas las configuraciones III, VII O VIII, en las raíces de estos dientes. El porcentaje de distribución de conductos accesorios fue de 16.78 en la raíz mesiobucal, 2.91 en la raíz disto bucal, y 2.18 en la raíz palatina. (16)

En un estudio acerca de la Morfología y tratamiento endodóntico de la raíz mesiobucal y distal de primeros molares permanentes en la población kuwaití, elaborada por ShettiN. Pattan et al. Los resultados obtenidos fueron:



Todos los 110 primeros molares maxilares tratados tuvieron tres raíces; 58% la raíz mesiobucal tuvo un conducto, y el 42% presentó dos conductos. La mayoría de las raíces mesiales tuvieron una configuración de Weine tipo 2 cuando el segundo conducto mesiobucal estaba presente. Todas las raíces disto bucal y palatina tuvieron un solo conducto o tipo 1. De los 110 primeros molares inferiores que fueron tratados 96% tuvieron 2 raíces, y 4% tuvieron 3 raíces. Cuando presentó la tercera raíz estaba localizada ya sea bucal o lingual a la raíz distal principal. Del total, 51% de la raíz distal solo presentó un solo conducto, mientras que el 49 % presentó dos conductos. La raíz mesial frecuentemente tuvo una configuración de conducto tipo 2, tal como lo presentó la raíz distal cuando un segundo conducto está presente.

La incidencia del segundo conducto en las raíces distales de primeros molares mandibulares permanentes fue de 49% en la población kuwaití, y éste fue similar en las otras poblaciones étnicas asiáticas. Adaptando accesos modificados y procedimientos depresivos reveló una frecuencia del 42% de dos conductos mesiovestibulares en primeras molares maxilares.

La incidencia de un segundo conducto en la raíz mesiobucal de molares maxilares y raíz distal de molares mandibulares, disminuye significativamente con la edad. No fueron notadas diferencias de las nacionalidades y género estudiado. La posibilidad de raíces extra debería ser anticipado en molares mandibulares. (17)

Otra de las investigaciones fue realizada por Bismarck Antonio Rivera Pineda et al, sobre la frecuencia y ubicación del cuarto conducto en primeras molares superiores e inferiores permanentes extraídas, en la ciudad de León en el año 2007 dio como resultado:

La frecuencia del cuarto conducto radicular en primeras molares superiores fue de 58%, en primeras molares inferiores fue de 31%. La ubicación más frecuente del cuarto conducto



radicular en primeras molares superiores es mesiocentral, y se debe al achatamiento mesiodistal, que caracteriza a la raíz mesiovestibular. Las primeras molares inferiores presentaron el cuarto conducto radicular con ubicación disto lingual esto es por que sus raíces son achatadas en sentido mesiodistal y amplias en sentido vestibulolingual. (14)

Y una de las últimas investigaciones fue la realizada por Jacyra Lorente et al, sobre frecuencia del cuarto conducto en primeras molares superiores e inferiores permanentes extraídas en los centros de salud de La Paz centro y Nagarote en el período Julio 2008-Abril 2009 la cual dio como resultado:

Por medio de la trepanación en molares superiores se encontró el cuarto conducto en un 56% y en molares inferiores en un 50%. Por medio de radiografías en molares superiores se observó el cuarto conducto en un 34% y en molares inferiores en un 40%. A través de cortes longitudinales en primeras molares superiores se encontró el cuarto conducto en un 34% y en molares inferiores en un 40%. Se encontró el cuarto conducto en primeras molares superiores en la raíz mesiovestibular y en inferior en la raíz distal.

Se observó que la entrada del cuarto conducto en primeras molares superiores fue circular en 88.24%, ovalada en 5.88% y lineal en 5.88%. En primeras molares inferiores fue circular en 55% ovalada en 30% y lineal en 15%. Se observó que los cuartos conductos en primeras molares superiores el 12% eran amplios, 47.06% eran estrechos, 41.18% eran atrésicos. En primeras molares inferiores fue 55% amplios, 35% estrechos, 10% atrésicos. La trayectoria del cuarto conducto en primeras molares superiores fue 58.82% recta, 23.53% hubo una curvatura leve a nivel del ápice, 17.65% una curvatura marcada a nivel



del ápice. En primeras molares inferiores fue 58.82% trayectoria recta, 20% curvatura leve a nivel de ápice, 10% curvatura marcada a nivel del ápice.

En el 100% de los cuartos conductos tanto en primeras molares superiores e inferiores se encontró un solo foramen apical. (11)



V. DISEÑO METODOLÓGICO

Tipo de estudio: El estudio es de tipo descriptivo y de corte transversal.

Área de estudio: Centros de Salud de León (Centro de salud Perla Norori, Centro de salud Sutiaba y el Centro de Salud Villa 23 de julio), Bluefields (Centro de Salud Juan Manuel Morales)

Población de estudio: Está conformada por 100 primeras molares permanentes 25 superiores y 25 inferiores extraídas en los centros de salud de León (Centro de salud Perla Norori, Centro de salud Sutiaba y el Centro de Salud Villa 23 de julio) y 25 superiores y 25 inferiores extraídas en el Centro de Salud de Bluefields(Juan Manuel Morales).

Instrumento y Método de Recolección de Información

Se realizó una carta de solicitud a la dirección de los Centros de Salud de León (Centro de salud Perla Norori, Centro de salud Sutiaba y el Centro de Salud Villa 23 de julio) y Bluefields (Centro de Salud Juan Manuel Morales), pidiendo la autorización de recolección de primeras molares superiores e inferiores extraídas de los pacientes que acuden a estos Centros de Salud.

Teniendo aprobadas dichas solicitudes se procedió a recoger la cantidad de piezas recolectadas en los Centros de Salud. Después de tener los materiales e instrumentos adecuados como caja de revelado, líquidos reveladores, placas radiográficas, se procedió a



enumerar las piezas dentales del 1 al 50 según su raza y determinando si eran superiores o inferiores y se colocaron en sobres con las siglas RM para la raza mestiza y RN para la raza negra y luego se tomaron radiografías preoperatorias de las molares, una vista mesiodistal y una vista vestibulolingual de cada molar, se revelaron las placas radiográficas y se colocaron en porta radiografías, junto con su respectiva molar. Luego se procedió a realizar la trepanación de las molares para después tomar las radiografías de conductometría en estas técnicas fueron utilizados los instrumentos adecuados para este procedimiento como: Pieza de alta velocidad, fresas tallo largo no.4, explorador endodóntico, Limas no. 06, 08 y 10, lupa, campos operatorios, guantes, nasobucos, bata blanca, radiografías y equipo para el revelado de las mismas luego se realizaron cortes transversales a cada molar en el tercio medio de las raíces. Ya efectuados los cortes, se procedió a tomar radiografías con las limas introducidas en los cortes de las raíces para comprobar la existencia de los conductos y su configuración, todos estos pasos fueron supervisados por nuestro Tutor. Durante estas pruebas se llenaron las fichas de recolección con los siguientes datos: número de conductos en la técnica clínica o trepanación, en la técnica radiográfica y por cortes transversales; además la localización del cuarto conducto y características anatómicas propias del cuarto conducto (tamaño del conducto, longitud del conducto, trayectoria del conducto y número de forámenes apicales del conducto) de las primeras molares superiores e inferiores extraídas.

Después se plasmó la información en un cuadro que señala la cantidad de molares tanto superiores como inferiores que presentan el cuarto conducto, en otro cuadro la cantidad de molares superiores e inferiores que presentan la misma localización y características anatómicas del cuarto conducto.



Fuente de Información: Primaria.

Instrumentos y Materiales a utilizar:

- ✓ Placas Radiográficas.
- ✓ Aparato de Rayos X.
- ✓ Pieza de Alta Velocidad.
- ✓ Pieza de Baja velocidad
- ✓ Discos de corte de 1mm
- ✓ Fresas Tallo Largo No. 4
- ✓ Agua.
- ✓ Explorador Endodóntico.
- ✓ Limas Especiales № 6, 8 y 10.
- ✓ Solución irrigadora (Hipoclorito de sodio).
- ✓ Jeringa irrigadora endodóntica Henry Schein.
- ✓ Porta radiografías.
- ✓ Pinzas de revelado radiográfico.
- ✓ Líquidos de revelado.
- ✓ Caja reveladora de placas radiográficas.
- ✓ Lupa.
- ✓ Negatoscopio.
- ✓ Guantes.
- ✓ Nasobucos.
- ✓ Lentes protectores.
- ✓ Bata Blanca.



- ✓ Fichas de recolección de datos.
- ✓ Lapiceros
- ✓ Compas
- ✓ Transportador



Operalización de Variables

Variable	Concepto	Indicador	Valor
Raza	Son características físicas propias de un grupo étnico específico.	Se observaran : Rasgos físicos: Raza Negra cuando el paciente presente tez negra, cabello rizado, nariz ancha, labios gruesos, dientes grandes y blancos. Raza Mestiza: color de piel cobriza (de color de cobre), cabello liso, nariz y labios delgados y pequeños, dientes tamaño promedio y un tono más amarillento.	Raza Negra Raza Mestiza
Frecuencia del cuarto conducto	Presencia sistemática de conductos adicionales que en ocasiones se presenta en primeras molares superiores e inferiores.	Se observará la existencia de un cuarto conducto por medio de Trepanación, cortes transversales, y radiografías.	1. Presente 2. Ausente
Localización del cuarto conducto	Sitio de localización del cuarto conducto en las raíces de primeras molares superiores e inferiores.	Se observará en que raíz se ubica el cuarto conducto a través de trepanación, exploración clínica y radiografías.	1. Raíz mesiobucal - molares superiores- 2. Raíz distal – molares inferiores-
Características Anatómicas del cuarto conducto en primeras molares	<p>Son cualidades que sirven para distinguir la anatomía del cuarto conducto de los otros conductos de las primeras molares:</p> <ul style="list-style-type: none"> ✓ Longitud: Distancia que recorre el conducto a través de la raíz en que se encuentra. ✓ Trayectoria: Recorrido que presenta el conducto, en relación al eje longitudinal de la raíz. ✓ Anchura: Amplitud que presenta el conducto durante su recorrido. ✓ Foramen: agujero donde termina el conducto. 	<p>Longitud:</p> <ul style="list-style-type: none"> -Si el conducto termina hasta el ápice radicular o 1 mm antes: es largo. - Si el conducto termina 1.5 mm o más, antes del ápice radicular: es corto. 	<p>1. Largo 2. Corto</p>
		<p>Trayectoria: se observará la variación del recorrido del conducto en relación al eje longitudinal de la raíz a través de radiografías.</p>	<p>1. Recto 2. 5-14⁰ 3. 15-24⁰ 4. 25-30⁰</p>
		<p>Anchura: Se observará y medirá el grosor del conducto a través de cortes transversales, siendo :</p> <ul style="list-style-type: none"> ◆ Amplio, cuando mida más de 1mm de ancho. ◆ Estrecho, cuando mida ; 1 mm de ancho: ◆ Atrésico , cuando mida menos de 0.5 mm de ancho. 	<p>1. Amplio 2. Estrecho 3. Atrésico</p>
		<p>Nº de forámenes: Se observará cuántos orificios de salida presenta la raíz mesial en los molares superiores y la raíz distal en los molares inferiores.</p>	<p>1. Uno 2. Dos</p>

Recolectada la información se procedió a realizar la limpieza de datos y se procesaron en el programa Microsoft Excel 2007, se realizaron cruces de variables de acuerdo a los objetivos y se aplicaron las pruebas estadísticas que corresponden a frecuencia y porcentaje.

Los resultados fueron plasmados en tablas.



VI. RESULTADOS

Tabla No. 1

Frecuencia del cuarto conducto radicular en primeras molares superiores e inferiores permanentes extraídas en la raza mestiza y negra en Centros de Salud de Bluefields y León en Julio-Diciembre 2009.

Raza		Cuarto Conducto			
		Superior		Inferior	
		Frecuencia	Porcentaje	Frecuencia	Porcentaje
Negra	Presente	6	24%	14	56%
	Ausente	19	66%	11	44%
	Total	25	100%	25	100%
Mestiza	Presente	2	8%	8	32%
	Ausente	23	92%	17	68%
	Total	25	100%	25	100%

Fuente: Primaria

La tabla nos muestra que la frecuencia del cuarto conducto radicular en primeras molares superiores es mayor en la raza negra presentándose en un 24% en comparación con la raza mestiza que se presenta en 8%. Y la frecuencia del cuarto conducto radicular en primeras molares inferiores es de 56% en la raza negra y de 32% en la raza mestiza siendo más frecuente en la raza negra.



Tabla No. 2

Localización del cuarto conducto radicular en primeras molares superiores e inferiores permanentes extraídas en la raza mestiza y negra en Centros de Salud de Bluefields y León en Julio-Diciembre 2009.

Localización	Raza	Cuarto Conducto			
		Superior		Inferior	
		Frecuencia	Porcentaje	Frecuencia	Porcentaje
Raíz Mesiovestibular	Negra	6	100%	0	0
	Mestiza	2	100%	0	0
Raíz Distal	Negra	0	0%	14	100%
	Mestiza	0	0%	8	100%

Fuente: Primaria

La tabla nos muestra que la localización del cuarto conducto en las primeras molares superiores es en la raíz Mesiovestibular en 100% en ambas razas y la localización del cuarto conducto en las primeras molares inferiores es en la raíz Distal en 100% en ambas razas.



Tabla No. 3

Longitud del cuarto conducto radicular en primeras molares superiores e inferiores permanentes extraídas en la raza mestiza y negra en Centros de Salud de Bluefields y León en Julio-Diciembre 2009.

Longitud	Raza	Cuarto Conducto			
		Superior		Inferior	
		Frecuencia	Porcentaje	Frecuencia	Porcentaje
Corto	Negra	2	33.33%	6	42.86%
	Mestiza	0	0%	5	62.5%
Largo	Negra	4	66.67%	8	57.14%
	Mestiza	2	100%	3	37.5%

Fuente: Primaria

Esta tabla nos muestra que la longitud del cuarto conducto en primeras molares superiores es corto en la raza negra con 33.33% y se presenta largo con 66.67%. Se presenta corto en un 100% en la raza mestiza. La longitud del cuarto conducto en primeras molares inferiores es corto con 42.86% en la raza negra y 62.5% en la raza mestiza y se presenta largo con 57.14% en la raza negra y 37.5% en la raza mestiza.



Tabla No.4

Anchura del cuarto conducto radicular en primeras molares superiores e inferiores permanentes extraídas en la raza mestiza y negra en Centros de Salud de Bluefields y León en Julio-Diciembre 2009.

Tamaño	Raza	Cuarto Conducto			
		Superior		Inferior	
		Frecuencia	Porcentaje	Frecuencia	Porcentaje
Amplio	Negra	3	50%	4	28.57%
	Mestiza	2	100%	3	37.5%
Estrecho	Negra	3	50%	10	71.43%
	Mestiza	0	0%	4	50%
Atrésico	Negra	0	0%	0	0%
	Mestiza	0	0%	1	12.5%

Fuente: Primaria

Esta tabla nos muestra que el tamaño del cuarto conducto en primeras molares superiores es amplio en 50% en la raza negra y 100% en la raza mestiza; es estrecho en 50% en la raza negra y no se encontró estrecho en la raza mestiza; en ambas razas no se encontró atrésico. El tamaño del cuarto conducto en primeras molares inferiores es amplio en 28.57% en la raza negra y 37.5% en la raza mestiza; es estrecho en 71.43% en la raza negra y 50% en la raza mestiza; atrésico, no se encontró en la raza negra y 12.5% en la raza mestiza.



Tabla No. 5

Trayecto del cuarto conducto radicular en primeras molares superiores e inferiores permanentes extraídas en la raza mestiza y negra en Centros de Salud de Bluefields y León en Julio-Diciembre 2009.

Trayecto	Raza	Cuarto Conducto			
		Superior		Inferior	
		Frecuencia	Porcentaje	Frecuencia	Porcentaje
Recto	Negra	4	66.66%	6	42.86%
	Mestiza	1	50%	6	75%
5-14 ⁰	Negra	1	16.67%	8	57.14%
	Mestiza	1	50%	2	25%
15-24 ⁰	Negra	1	16.67%	0	0%
	Mestiza	0	0%	0	0%
25-30 ⁰	Negra	0	0%	0	0%
	Mestiza	0	0%	0	0%

Fuente: Primaria

En esta tabla se observa que el trayecto del cuarto conducto en primeras molares superiores es recto en 66.66% en la raza negra y 50% en la raza mestiza; es de 5-14 grados en 16.67% en la raza negra y 50% en la raza mestiza; es de 15-24 grados en 16.67% en la raza negra y no se encontró en esta trayectoria en la raza mestiza. El trayecto del cuarto conducto en primeras molares inferiores es recto en 42.86% en la raza negra y 75% en la raza mestiza; es de 5-14 grados en 57.14% en la raza negra y 25% en la raza mestiza; no se encontró en ambas razas trayecto de 15-24 grados.



Tabla No. 6

Número de forámenes del cuarto conducto radicular en primeras molares superiores e inferiores permanentes extraídas en la raza mestiza y negra en Centros de Salud de Bluefields y León en Julio-Diciembre 2009.

No. de Forámenes	Raza	Cuarto Conducto			
		Superior		Inferior	
		Frecuencia	Porcentaje	Frecuencia	Porcentaje
1	Negra	6	100%	14	100%
	Mestiza	2	100%	8	100%
2	Negra	0	0	0	0
	Mestiza	0	0	0	0

Fuente: Primaria

En esta tabla se observa que el número de forámenes del cuarto conducto en primeras molares superiores es 1 en 100% en la raza negra y 100% en la raza mestiza. El número de forámenes del cuarto conducto en primeras molares inferiores es 1 en 100% en la raza negra y 100% en la raza mestiza.



VII. DISCUSIÓN DE RESULTADOS

- ✓ La frecuencia del cuarto conducto radicular en primeras molares superiores es mayor en la raza negra presentándose en un 24% en comparación con la raza mestiza que se presenta en 8% siendo un poco similar al resultado del estudio de Shariar Shahi en población iraní y se aleja de los resultados de otros estudios nacionales como el de Pineda et al. Y la frecuencia del cuarto conducto radicular en primeras molares inferiores es de 56% en la raza negra y de 32% en la raza mestiza siendo bastante similar a los resultados de Pineda et al y a los resultados de Lorente, Martínez y Mayorga.
- ✓ La localización del cuarto conducto en las primeras molares superiores es en la raíz Mesiovestibular en ambas razas con 100% en la raza negra y 100% en la raza mestiza siendo similar a los estudios realizados por Pineda et al y a los resultados de Lorente, Martínez y Mayorga. La localización del cuarto conducto en las primeras molares inferiores es en la raíz Distal en ambas razas con 100% en la raza negra y 100% en la raza mestiza siendo similar a los estudios realizados por Pineda et al y a los resultados de Lorente, Martínez y Mayorga.
- ✓ La longitud del cuarto conducto en primeras molares superiores es corto solo en la raza negra con 33.33% y se presenta largo con 66.67% en la raza negra y 100% en la raza mestiza siendo similar al estudio de Lorente, Martínez y Mayorga en el cual se muestran de longitud larga en 100% esto solo comparando la raza mestiza. La longitud del cuarto conducto en primeras molares inferiores es corto con 42.86% en la raza negra



y 62.5% en la raza mestiza y se presenta largo con 57.14% en la raza negra y 37.5% en la raza mestiza lo cual difiere de los resultados de Lorente, Martínez y Mayorga en el cual se presenta en 100% de longitud larga en la comparación de la raza mestiza.

- ✓ El tamaño del cuarto conducto en primeras molares superiores es amplio en 50% en la raza negra y 100% en la raza mestiza; es estrecho en 50% en la raza negra y no se encontró estrecho en la raza mestiza; en ambas razas no se encontró Atresico lo cual difiere con el estudio de Lorente, Martínez y Mayorga en el cual se encuentran en 12% amplios, 47.06% estrechos y 41.18 atresicos comparando solo los resultados de raza mestiza. El tamaño del cuarto conducto en primeras molares inferiores es amplio en 28.57% en la raza negra y 37.5% en la raza mestiza; es estrecho en 71.43% en la raza negra y 50% en la raza mestiza; Atresico no se encontró en la raza negra y 12.5% en la raza mestiza por lo tanto difiere de los resultados del estudio de Lorente, Martínez y Mayorga en el cual se encuentran en 55% amplios, 35% estrechos y en 10% atresicos comparando solo la muestra de raza mestiza.
- ✓ El trayecto del cuarto conducto en primeras molares superiores es recto en 66.66% en la raza negra y 50% en la raza mestiza; es de 5-14 grados en 16.67% en la raza negra y 50% en la raza mestiza; es de 15-24 grados en 16.67% en la raza negra y no se encontró en esta trayectoria en la raza mestiza siendo un poco similar al estudio de Lorente, Martínez y Mayorga el cual nos revela que es de trayectoria recta en 58.82%, con curvatura leve en 23.53% y con curvatura marcada en 17.65% comparando solo con la muestra de raza mestiza. El trayecto del cuarto conducto en primeras molares inferiores es recto en 42.86% en la raza negra y 75% en la raza mestiza; es de 5-14 grados en 57.14% en la raza negra y 25% en la raza mestiza; no se encontró en ambas razas



trayecto de 15-24 grados siendo los resultados similares a los de Lorente, Martínez y Mayorga el cual nos revela que es de trayectoria recta en 70%, con curvatura leve en 20% y curvatura marcada en 10% comparando solo con la muestra de la raza mestiza.

- ✓ El número de forámenes del cuarto conducto en primeras molares superiores es 1 en 100% en la raza negra y 100% en la raza mestiza. El número de forámenes del cuarto conducto en primeras molares inferiores es 1 en 100% en la raza negra y 100% en la raza mestiza, siendo similar al estudio de Lorente, Martínez y Mayorga el cual nos revela los mismos resultados en la raza mestiza.



VIII. CONCLUSIONES

- ❖ El cuarto conducto es más frecuente en las primeras molares en individuos de raza negra. Siendo más frecuentes en las primeras molares inferiores.
- ❖ La localización del cuarto conducto es en la raíz mesiovestibular en las primeras molares superiores y en inferiores en la raíz distal en ambas razas.
- ❖ El cuarto conducto en la primera molar superior es en su mayoría largo en ambas razas y en inferiores largo en la raza negra y corto en la raza mestiza.
- ❖ El cuarto conducto se presenta con mayor frecuencia amplio en las primeras molares superiores de raza mestiza y estrecha en las primeras molares inferiores de raza negra en comparación con la raza mestiza.
- ❖ El cuarto conducto se presenta con trayectoria recta con mayor frecuencia en las primeras molares superiores de raza negra y con trayectoria recta con mayor frecuencia en las primeras molares inferiores de raza mestiza.
- ❖ Los cuartos conductos poseen un solo foramen en ambas razas.



IX. RECOMENDACIONES

1. A docentes y estudiantes de la Facultad de Odontología que enfatizen en cuanto al conocimiento y amplíen, respecto a la presencia, localización y variaciones según la raza del cuarto conducto en primeras molares superiores e inferiores evitando así, futuros fracasos endodónticos.
2. A los estudiantes de la Facultad de Odontología y odontólogos en general, se recomienda realizar un estudio minucioso, tanto clínico como radiográfico en los pacientes, para no obviar la presencia del cuarto conducto en los tratamientos a realizar.
3. Se recomienda al docente que imparte la asignatura de Endodoncia que puede utilizar esta investigación como punto de referencia bibliográfica para el estudio del cuarto conducto en casos específicos con respecto a la raza negra y mestiza.



X. BIBLIOGRAFÍA

1. Alcolta R. Marcela; Medina B Lorena. Ocurrencia del cuarto conducto en primeras molares superiores permanentes 1998.
2. Cohen Stephen; Burns Richard. Los caminos de la pulpa. Quinta edición. México D.F. México. Editorial Panamericana. 1993. Pág. 168, 182, 196.
3. Cohen Stephen; Burns Richard. Vías de la pulpa. Novena edición. México D.F, México. Editorial Elsevier Mosby. 1998. Pág. 162, 208, 209, 225, 227.
4. Diccionario Enciclopédico Océano Uno Color. Editorial Océano 1998. Pág. 1357
5. Fuentes Jorge; Corsini M Gilda. Manual de Endodoncia. 2006. Pág. 29, 13.
6. Haro Armando Jesús. Etnicidad, raza y salud. México D.F. 2007
7. Hartwell Gary. et al. The Journal of the American dental Association (JADA) 2008.
8. Herrera Henry. et al. Estudio in vitro de la frecuencia del cuarto conducto radicular en la raíz mesiobucal en primeros molares superiores permanentes. El Salvador
9. Ingle Bakland. Endodoncia. Quinta Edición. México D.F, México. Editorial McGraw Hill. 2004. Pág. 1, 2, 460-462, 470,471.
10. Leonardo Mario Roberto; Leal Jaime Mauricio. Fundamentos básicos de Endodoncia. Sao Paulo, Brasil. Editorial Panamericana. 1993. Pág. 128, 129,134, 134, 172, 174.
11. Lorente Tijerino Jacyra Josmar. et al. Frecuencia del cuarto conducto en primeras molares superiores e inferiores permanentes extraídas en los centros de salud de la paz centro y Nagarote en el periodo Julio 2008-Abril 2009. (Tesis).
12. Piura López Julio. Introducción a la Metodología de la Investigación Científica. Managua, Nicaragua. Editorial: Publicación científica del Centro de Investigaciones y Estudios de la Salud. 1994.
13. Rivas Muñoz Ricardo UNAM. Notas para el estudio de Endodoncia. Pág. 1. 2009 dirección:
<http://www.iztacala.unam.mx/rivas/notas/notas2morfologia/morfologiaaxiomas.html>.
14. Rivera Pineda Bismarck Antonio. Et al. Frecuencia y ubicación del cuarto conducto en primeras molares superiores e inferiores permanentes extraídas en la ciudad de León en el año 2007. (Tesis).
15. Ruesga Gomes Ana Bertha; Incidencia del cuarto conducto en la raíz mesiobucal del primer molar superior permanente. 1978. (Tesis).
16. ShahriarShahi. Hamid, Reza Yavari. Saeed, Rahmi. AliAhmadi. Journal de una investigación dental de un prospecto dental. Vol n.1 (2007). Configuración de un conducto del primer molar superior en la población iraní.
17. ShettiPattan N; Gaidhane M.; Kandari A.M. International endodontic Journal. 2008 Septiembre.
18. Soares Goldberg. Endodoncia Técnica y Fundamentos. Buenos Aires, Argentina. Editorial Medica Panamericana. 2003. Pág. 30, 31, 47-55.
19. Stock Christopher J.R. et al. Atlas en color y texto de Endodoncia. Segunda Edición. Pág. 89,92-94
20. Vidal Tudela Carlos. Quinto conducto con un Segundo Distobucal (DB2). 2007
21. Vidal Tudela Carlos. La lima indestructible y el Segundo Mesiobucal (MB2). 2007
22. Weine S. Franklin; Brace Harcourt. Tratamiento Endodónico. Quinta Edición. Editorial HarcourtBrace. Pág. 241, 242, 331



ANEXOS



**UNIVERSIDAD NACIONAL AUTÓNOMA DE NICARAGUA
FACULTAD DE ODONTOLOGIA**

FICHA DE RECOLECCION DE DATOS DE LOCALIZACION Y CARACTERISTICAS ANATOMICAS DEL CUARTO CONDUCTO EN PRIMERAS MOLARES SUPERIORES E INFERIORES EXTRAIDAS.

RAZA: MESTIZA NEGRA

MARQUE CON UNA X

PRIMERA MOLAR	NUMERO DE CONDUCTOS			RAIZ Y LOCALIZACION
	Clínico	Radiográfico	Cortes transversales	
SUPERIOR	1			
	2			
	3			
	4			
INFERIOR	1			
	2			
	3			
	4			

CONDUCTOS	Tamaño del conducto			Longitud del conducto		Trayecto del conducto				N° de forámenes	
	A	EST	AT	C	L	R	5-14 ⁰	15-24 ⁰	25-30 ⁰	1	2
Cuarto Conducto											

CLAVE

- A:** Amplio
- L:** Largo
- EST:** Estrecho
- R:** Recto
- AT:** Atresico
- C:** Corto



GRAFICO DE TABLA NO. 1

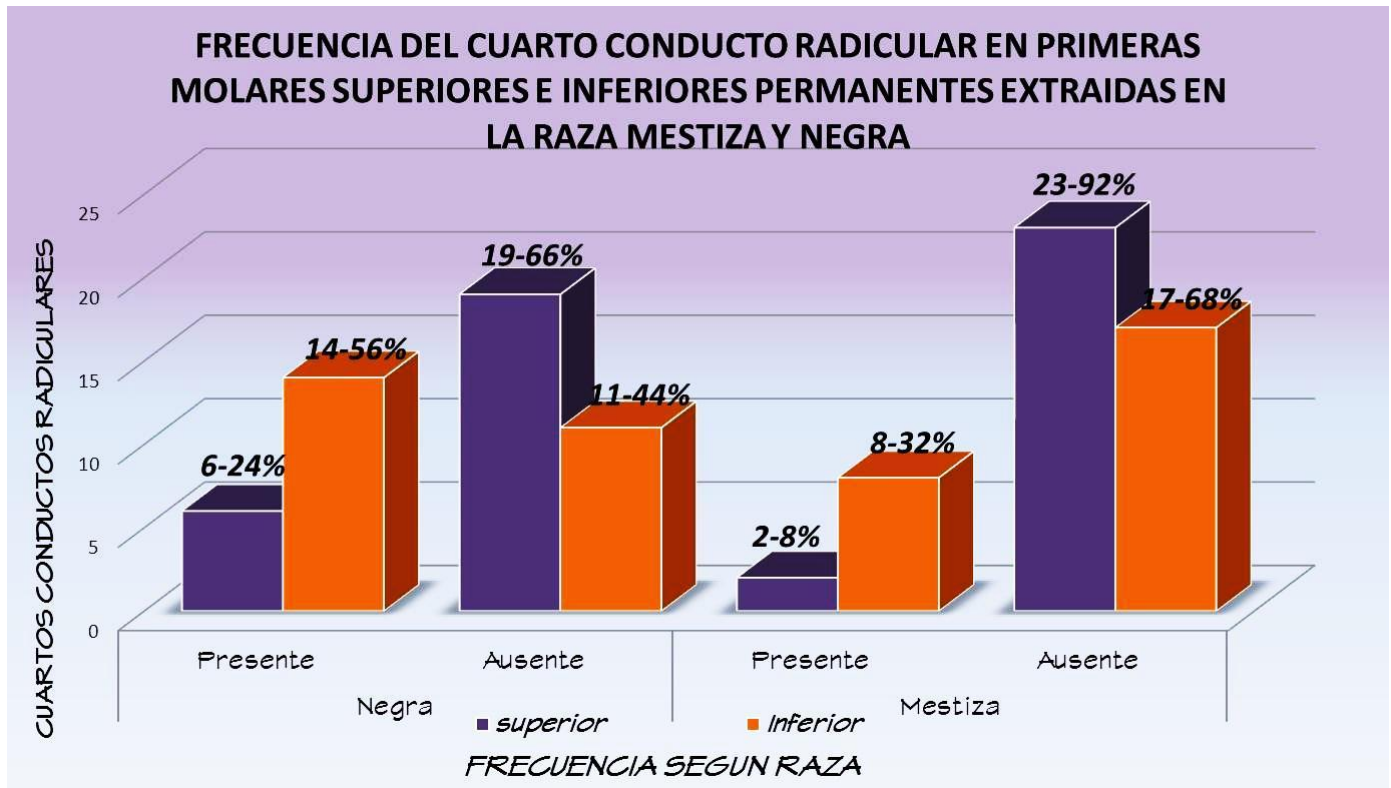


GRAFICO DE TABLA NO. 2

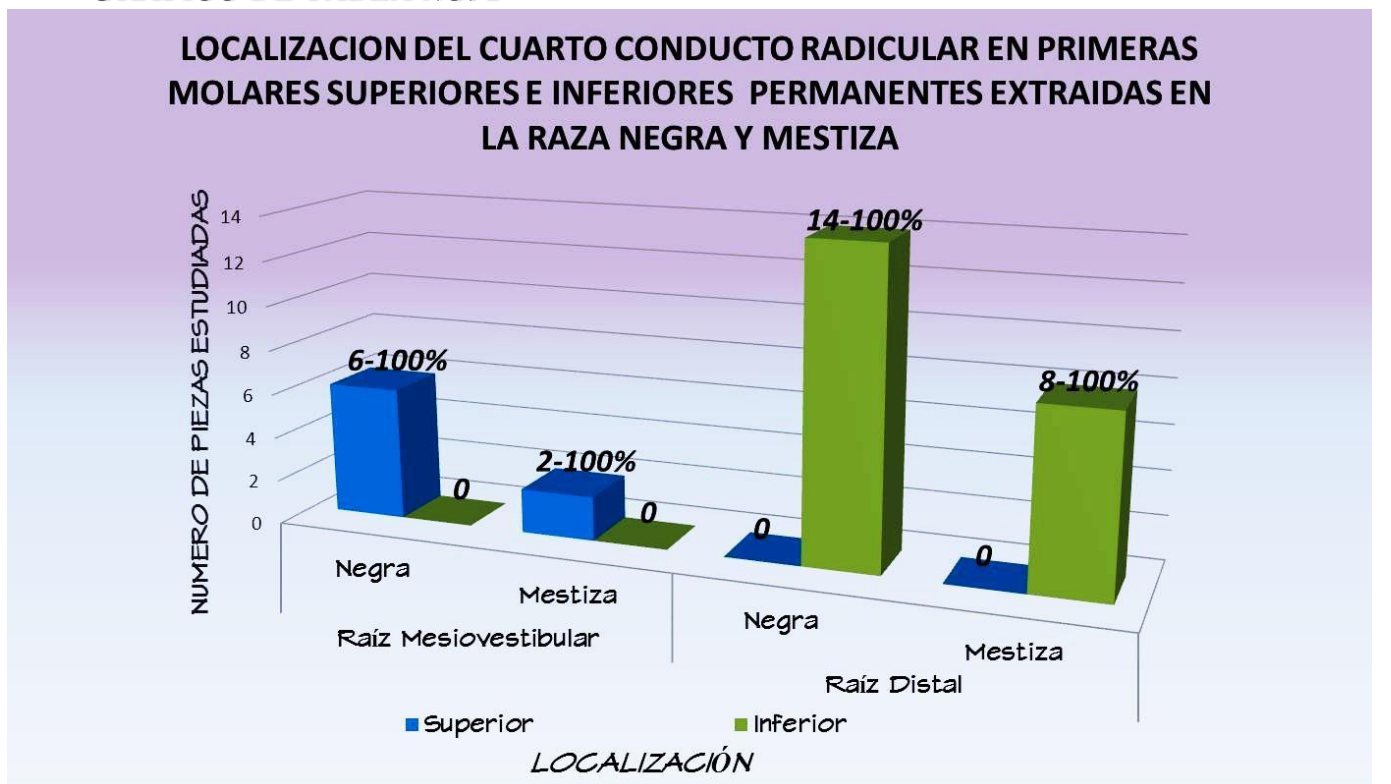




GRAFICO DE TABLA NO. 3

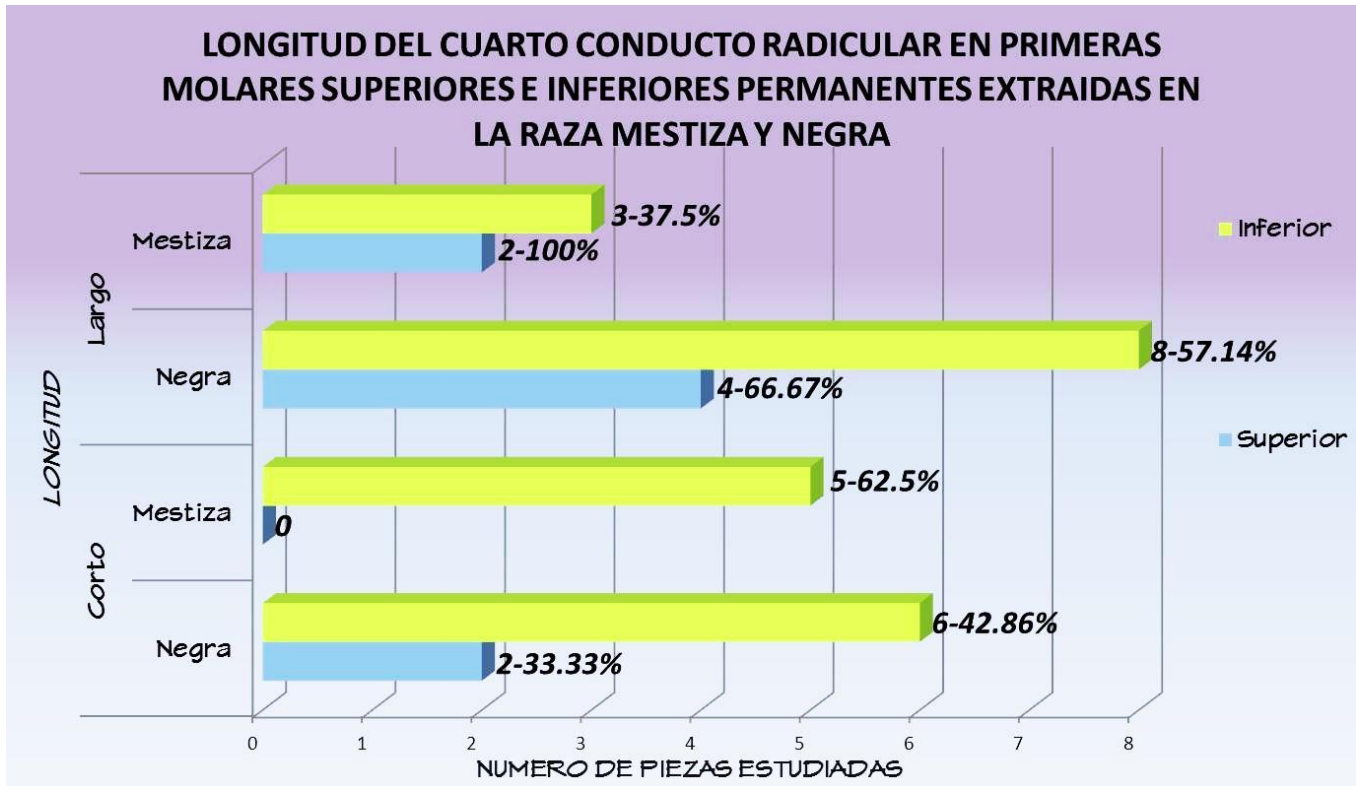


GRAFICO DE TABLA NO. 4

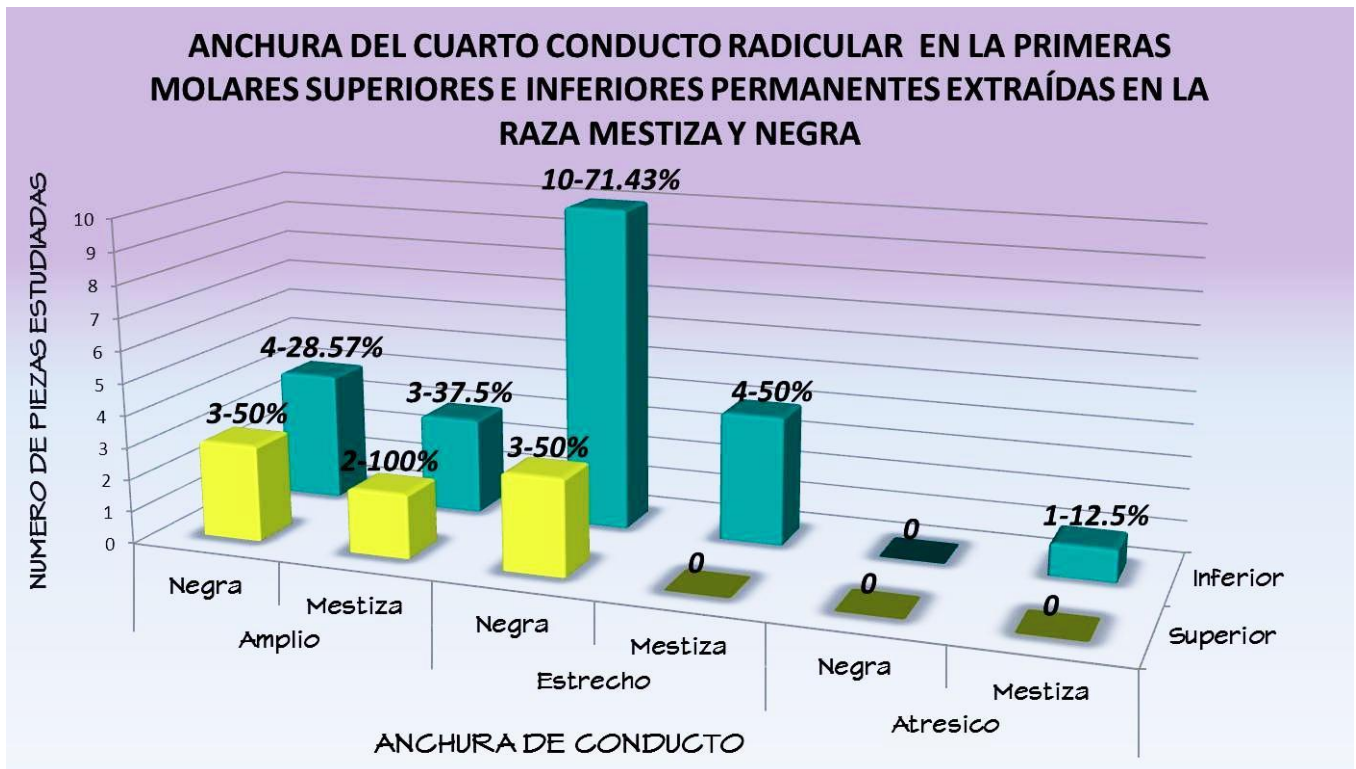




GRAFICO DE TABLA NO. 5

TRAYECTO DEL CUARTO CONDUCTO RADICULAR EN PRIMERAS MOLARES SUPERIORES E INFERIORES PERMANENTES EXTRAIDAS EN LA RAZA MESTIZA Y NEGRA

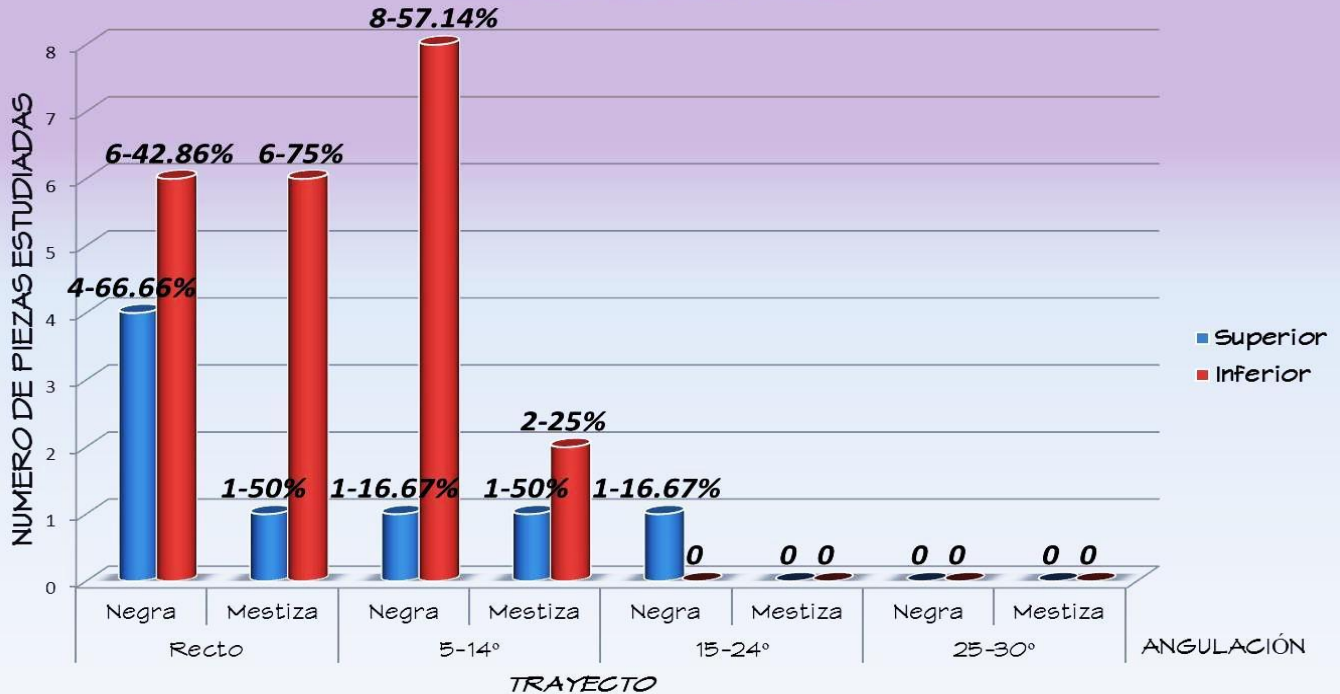


GRAFICO DE TABLA NO. 6

NÚMERO DE FORÁMENES DEL CUARTO CONDUCTO RADICULAR EN PRIMERAS MOLARES SUPERIORES E INFERIORES PERMANENTES EXTRAIDAS EN LA RAZA MESTIZA Y NEGRA

